

# Mergæxli í fornri beinagrind frá Hofstöðum í Mývatnssveit

## Ágrip

Fornleifauppgröftur hefur staðið yfir í kirkjugarðinum á Hofstöðum í Mývatnssveit frá því sumarið 1999. Nú þegar hafa leifar tveggja bænhúsa og 78 beinagrindur frá 11.-15. öld verið grafnar upp. Sumarið 2003 fannst beinagrind í kirkjugarðinum með meinafræðilegar breytingar sem bentu til illkynja meins. Slík fornleifafræðileg tilfelli eru mjög sjaldséð og þykir því vert að birta hvert einasta tilfelli.

Beinagrindin sem um ræðir, HST-027, var úr konu sem hefur verið á aldrinum 45-50 ára þegar hún lést. Staðlaðar beinafræðilegar aðferðir voru notaðar til að greina kyn, lífaldur og líkamshæð. Fornmeinafræðileg rannsókn var gerð þar sem öllum sýnilegum breytingum á hverju einasta beini var lýst. Því næst voru höfuðkúpa, rifbein, vinstri mjaðmarspaði, og öll vinstri leggjarbein röntgenmynduð til að aðstoða við sjúkdómsgreiningu.

Rannsókn leiddi í ljós beineyður í nánast öllum flötu beinum líkamans, auk hryggjarliða, rifbeina og efri hluta vinstri lærleggs, einkennandi fyrir mergæxli. Í fornleifafræðilegum tilfellum getur verið erfitt að greina á milli mergæxlis og meinvarps (þá líklegast frá brjóstakrabbameini, sérstaklega hjá konum), en ólíklegt er að um meinvarp sé að ræða þar sem engin merki eru um nýmyndun beins umhverfis vefskemmdirnar.

Beinagrind HST-027 frá Hofstöðum er fyrsta birta tilfellið af illkynja meini á Íslandi og með öruggari greiningum af mergæxli í fornum beinum sem birt hafa verið almennt, en aðeins hafa um 20 tilfelli verið birt til þessa hvaðanæva úr heiminum.

## Inngangur

Einstaka sinnum finnast við fornleifauppgröft beinagrindur sem bera þess merki að einstaklingurinn hafi þjáðst af illkynja meini. Slík tilfelli eru þó mjög fátíð og hafa ýmsar skýringar verið settar fram til að útskýra það, til dæmis var meðalævi styttri á fyrri öldum sem þýddi að fæstir náðu þeim aldri þegar þessir sjúkdómar gera oftast vart við sig. Varðveisla beina getur líka haft áhrif og ekki er óalgengt að bein einstaklinga sem voru veikir lengi fyrir andlát varðveitist verr þar sem að þau eru veikbygðari en bein hinna heilsuhraustari. Mörg illkynja mein eru ekki í beinum og því grein-

## ENGLISH SUMMARY

Gestsdóttir H, Eyjólfsson GI

### Myeloma in an archaeological skeleton from Hofstaðir in Mývatnssveit

Læknablaðið 2005; 91: 505-9

Archaeological investigations have been ongoing in the cemetery at Hofstaðir in Mývatnssveit since the summer of 1999. To date, the remains of two chapels as well as 78 skeletons have been excavated, dated to between the 11th and 15th century. A skeleton was excavated in the summer of 2003 which showed pathological changes indicative of a malignant disease. Palaeopathological cases of malignancies are very rare, and it is therefore important to report on each case.

Skeleton HST-027 was a female, aged 45-50 years at the time of death. Standard osteological methods were used to determine the sex, age and stature. Macroscopic analysis was carried out on the skeleton and all pathological changes on each bone described. The cranium, ribs, left os coxa and all left long bones were then radiographed to aid in the diagnosis.

The analysis showed lytic lesions in all the flat bones, as well as the vertebrae, ribs and the proximal end of the left femur, all changes indicative of multiple myeloma. Palaeopathologically myeloma and metastatic cancer (then usually due to breast cancer in the case of women) are often difficult to distinguish. However there is no new bone formation surrounding the lesions, which means that metastatic cancer is unlikely to be the cause.

Skeleton HST-027 from Hofstaðir is the first published case of malignant disease in Iceland, and one of the clearer cases of myeloma in an archaeological specimen, but to date, approximately twenty cases have been reported world-wide.

**Keywords:** archaeology, human osteology, multiple myeloma, Hofstaðir in Mývatnssveit.

**Correspondence:** Hildur Gestsdóttir, [hildur@instarch.is](mailto:hildur@instarch.is)

ast þau ekki við fornleifafræðilegar rannsóknir þar sem óalgengt er að aðrir vefir en bein varðveitist. Einnig hafa margir bent á að aukin iðnvæðing þýðir að nú á dögum eru mun fleiri krabbameinsvaldandi efni í umhverfinu (1). Hverjar sem skýringarnar eru þá þykir vert að greina sérstaklega frá nýjum fundum. Í þessari grein er lýsing og greining á einni slíkri beinagrind sem grafin var upp við fornleifarannsóknir í kirkjugarðinum á Hofstöðum í Mývatnssveit sumarið 2003.

Hildur  
Gestsdóttir

FORNLEIFAFRÆÐINGUR

Guðmundur I.  
Eyjólfsson

SÉRFRÆÐINGUR Í  
BLÓÐSJÚKDÓMUM  
OG LYFLÆKNINGUM

<sup>1</sup>Fornleifastofnun Íslands,  
<sup>2</sup>Læknasetrið í Mjódd.

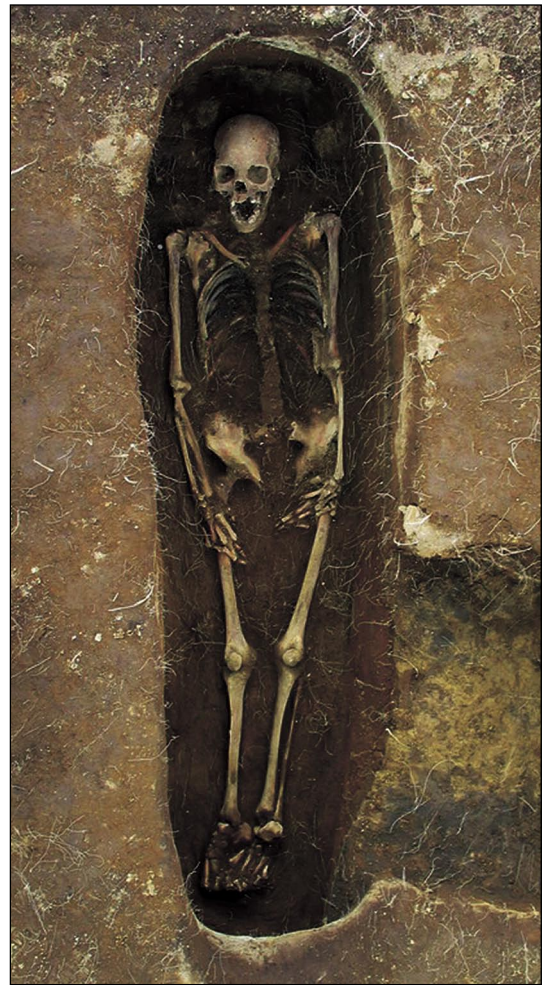Fyrirspurnir og bréfaskipti:  
Hildur Gestsdóttir  
Fornleifastofnun Íslands,  
Bárugötu 3,  
101 Reykjavík.  
[hildur@instarch.is](mailto:hildur@instarch.is)

**Lykilord:** fornleifafræði,  
mannabeinarannsóknir, merg-  
æxli, Hofstaðir í Mývatnssveit.

## Efniviður og aðferðir

### Kirkjugarðurinn

Árið 1999 hófust fornleifarannsóknir í kirkjugarðinum á Hofstöðum í Mývatnssveit. Nákvæm staðsetning bænhúss á Hofstöðum var ekki þekkt, en einungis örfáar heimildir eru til um það. Þá elstu er að finna í jarðaskiptabréfi dagsettu 12. apríl 1477 þar sem kemur fram að kirkjuskuld sé á Hofstaðajörðinni. „J sama handabandi selldi títtnefndr jon þorkelsson opt nefndum finboga jonssyni jordina hofstadi er liggur j reykhliðar kirk(i)usokn vid myvatn ... Item skyllde finboge suara kirk(i)v skylld oc behvvs skylld aa þveræ oc hofstodum“ (2). Árið 1712 skráðu Árni Magnússon og Páll Vídalín um Hofstaðajörðina að „Bænhús rómast að hjer muni að fornu verið hafa, sem af sje fallið fyrir manna minni“ (3). Rannsóknin á Hofstöðum sumarið 1999 hófst því á jarðsjármælingum með það í huga að staðsetja bænhúsið. Byrjað var að kanna það svæði í túninu sem heimamenn kalla „Kirkjugarð“, norðaustan við gamla bæjarhólinn. Þar hafði sést bogadreginn garður, 20-30 m í þvermál sem var sléttaður eftir miðja 20. öld (4). Jarðsjármælingarnar leiddu í ljós hringlaga garð, um 30 m í þvermál, umhverfis tóft, um 6x4 m, sem sneri nokkurn veginn austur-vestur (5). Fornleifauppgröftur leiddi þarna í ljós leifar tveggja bænhúsa í miðju hringlaga torfbyggðs garðs. Eldra bænhúsið hefur verið rífið og það yngra byggt á sama stað. Af eldra bænhúsinu var ekkert eftir nema fjórar stóðarholur sem marka hornin á ferhyrndu timburhúsi sem hefur verið 4x4,5 m að stærð. Kolefnisgreiningar benda til þess að það hafi verið reist um árið 1000 (6). Yngra bænhúsið er betur varðveitt. Það er aðeins minna en það eldra og hefur staðið aðeins vestar. Það hefur verið stafbyggt. Fjórar steinfylltar stóðarholur eða undirstöður afmarka horn kirkjuskipsins þar sem burðarstöðir hafa staðið sem líklegast hafa verið tengdar með krosstrjám til að gera þær stöðugri. Raðir af flötum steinum eru á milli stóðarholanna og á þeim hafa hvílt syllur; undirstöður fyrir stafpilið. Gólfíð hefur verið úr timbri fyrir utan norðausturhorn kirkjuskipsins sem var hellulagt og er hugsanlegt að altarið hafi staðið þar. Merki eru um að bekkur hafi verið meðfram suðurveggnum. Líklegast hefur verið torfþak á bænhúsinu, en engir torfveggir (7). Kirkjubyggingar af þessari gerð þekkjast til dæmis í Noregi og eru elstu mannvirki sem byggð eru þar með þessari tækni tímasett til 12. aldar (8). Seinni tíma viðbót við yngra bænhúsið er forkirkja sem afmörkuð er af tveimur stóðarholum við vesturenda þess. Yngra bænhúsið hefur ekki verið stórt, aðeins 3,5x5,5 m að utanmáli (9). Umhverfis bænhúsin og inni í forkirkju í yngra bænhúsinu eru grafir og þegar þetta



Mynd 1.

er ritað er vitað um 100 grafir í kirkjugarðinum á Hofstöðum og búið að grafa upp 75 þeirra, alls 78 beinagrindur, en í þremur gröfum voru tvö börn grafin saman. Gjóskulög á staðnum og kolefnagreiningar á birkigreinum sem komu úr hrúni úr eldra bænhúsinu benda til þess að grafið hafi verið í kirkjugarðinum frá 11. fram á 15. öld. Ekki er hægt að segja til um á þessu stigi hvenær yngri kirkjan var byggð, en í gólfi hennar fundust leirkersbrot, líklegast úr könnu, hugsanlega *Aardenburg Ware* sem framleitt var í Flandri í Belgíu. Hægt er að tímasetja ílátið til 13.-14. aldar (10) sem gefur vísbendingu um hvenær bænhúsið hefur verið í notkun. Nákvæmari greining á aldri einstakra grafa hefur enn ekki fengist. Flestar grafirnar eru í fjórum skipulögðum röðum austan við bænhúsin, eða sunnan við þau, þar sem flestar barnsgrafirnar eru. Konur liggja flestar í norðurhluta garðsins, karlar flestir í suðurhluta og börn nálægt bænhúsum, eins og þekktist í öðrum miðaldarkirkjugörðum bæði á Íslandi og annars staðar í Evrópu (11). Kista er í um helmingi grafanna á Hofstöðum, einfaldar timburkistur sem hafa ekki varðveist, heldur sést einungis „skuggi“ þeirra, timbrið hefur

litað jarðveginn dökkan. Beinagrindurnar liggja flestar á bakinu, með hendur á mjöðmum og hefur aska verið lögð á bringu þeirra að kristnum síð. Varðveisla beina á Hofstöðum er nokkuð misjöfn, en í flestum tilfellum mjög góð. Þó að greiningu beinagrindanna sé ekki lokið benda fyrstu niðurstöður til þess að þær henti mjög vel til ýmissa mannabeinarannsóknna (12).

#### Beinagrindin

Beinagrindin sem þessi grein fjallar um, HST-027, var grafinn upp sumarið 2003. Hún er mjög vel varðveitt, flest bein eru til staðar þó að sum þeirra séu brotin (mynd 1). Staðlaðar beinafræðilegar aðferðir voru notaðar við að greina kyn (13-15), lífaldur (16, 17) og líkamshæð (18) og reyndist beinagrindin vera af konu á aldrinum 45-50 ára, 162±3 sm á hæð.

#### Niðurstöður

Fornmeinafræðileg rannsókn á beinunum leiddi í ljós sýnilegar beineyðandi vefskemmdir í þó nokkrum beinum.

- Höfuðkúpa: Hnakkabein, hægra og vinstra hvirfilbein (sjá mynd 2), hægra og vinstra gagnaugabein, ennisbein og kinnkjálki (sjá mynd 4). Í öllum tilfellum eru vefskemmdirnar algengari á ytra borði beinsins og nokkrar þeirra rjúfa bæði innra og ytra borð beinsins. Þær eru misstórar, flestar <1-10 mm. Svo virðist sem stærstu holurnar séu nokkrar mismunandi vefskemmdir sem hafa runnið saman.
- Hryggjarliðir: Vefskemmdir hafa myndast í alla hryggjarliðina, en þeir eru flestir illa varðveittir. Skemmdirnar er aðallega að finna á liðbogum, en þó líka á liðbolum. Á hálsiðum eru vefskemmdirnar <1-5 mm í þvermál, en á brjóst- og lendarliðum eru þær <1-10 mm, og eru stærstu holurnar líklegast nokkrar vefskemmdir sem hafa sameinast. Þó er erfitt að segja um það með vissu vegna slæmrar varðveislu.
- Rifbein: Varðveisla rifbeina er ekki mjög góð, en greina má vefskemmdir, <1-5 mm í þvermál, á öllum rifbeinsbrotum. Engin þeirra nær alveg í gegnum beinið.
- Herðablöð: Vefskemmdir, <1-6 mm í þvermál, er að finna á báðum herðablöðum. Flestar eru umhverfis liðskálarnar og herðablaðsnibburnar, einungis á blöðunum ná þær alveg í gegnum beinið.
- Viðbein: Vefskemmdir er að finna á báðum viðbeinum, nálægt báðum endum. Þær eru <1-4 mm í þvermál.

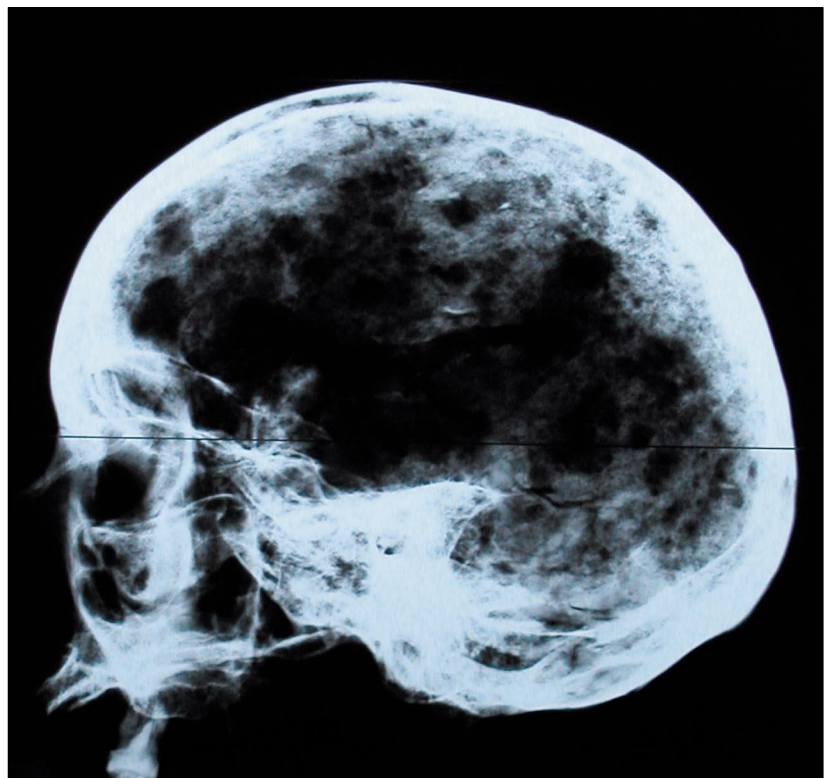


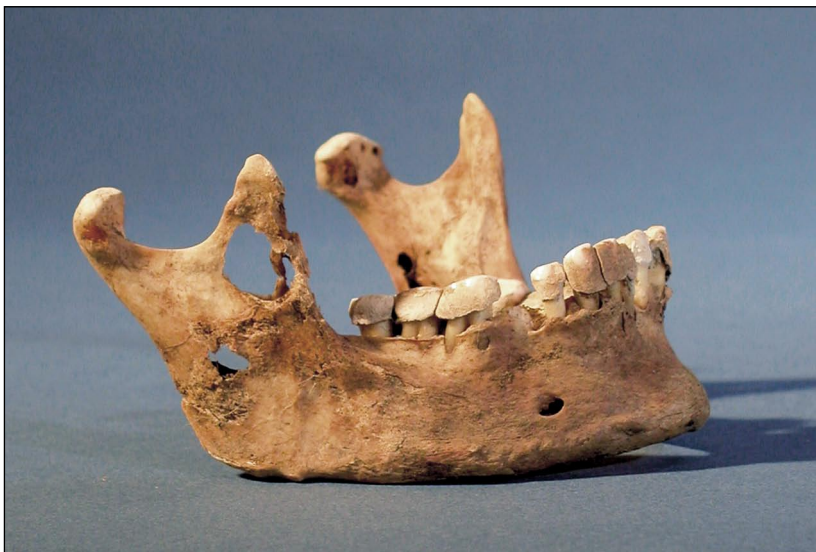Mynd 2.

- Mjaðmabein: Vefskemmdir á báðum mjaðmabeinum. Þær eru <1-4 mm í þvermál og ná sumar í gegnum beinið. Flestar vefskemmdir er að finna á efri hluta mjaðmaspaða, sérstaklega á vinstra beininu.
- Lærleggur: Ein vefskemmd er á aftari hluta af vinstri lærleggjarhálsinum, 4 mm í þvermál.

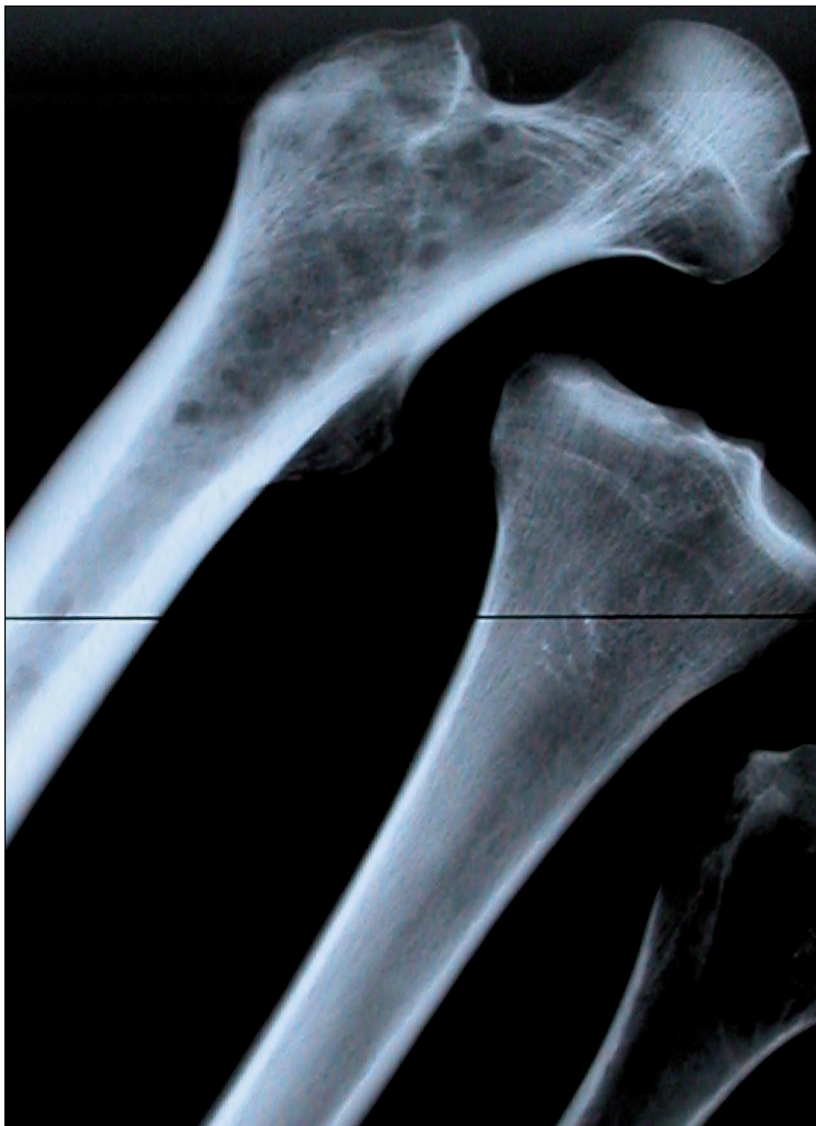Allar þessar beineyðandi vefskemmdir eru

Mynd 3.





**Mynd 4.** hringlaga og allt að 5 mm í þvermál, nema þar sem tvær eða fleiri hafa sameinast. Brúnir þeirra eru mjög skarpar og ekki er að sjá nein merki um óeðlilega beinamyndun eða eyðingu umhverfis þær.



Eftir að rannsókn á sýnilegum skemmdum var lokið voru teknar röntgenmyndir af höfuðkúpu (sjá mynd 3), rifbeinum, vinstri mjaðmarspaða, og vinstri leggjarbeinum (upparmslegg, sveif, öln, lærlegg, sköflungi og dálk – sjá mynd 5). Röntgenmyndirnar sýna víðtæka myndun beineyðandi vefskemmda í frauðbeini sem hafa ekki rofið barkarbein í nánast allri höfuðkúpunni, í öllum rifbeinum, í mjaðmarspaðanum og í efsta hluta lærleggs.

#### Sjúkdómsgreining

Þegar unnin er meinafræðileg rannsókn á manna-beinum sem grafin hafa verið upp við fornleifarrannsóknir er ávallt fyrsta skrefið að greina á milli breytinga af völdum sjúkdóma og breytinga af völdum umhverfistengdra skemmda í gröfinni sem geta líkst þeim breytingum sem sjúkdómar valda (e. pseudo-pathology) (19). Í þessu tilfalli þarf til dæmis að athuga að ýmis skordýr geta valdið skemmdum sem líkjast mjög þeim holum sem sjást á beinunum. Röntgenmyndirnar sem sýna holu-myndun í frauðbeini sem er ekki sjáanleg á barkar-beini útiloka þá skýringu.

Niðurstöður rannsóknarinnar benda til þess að hér sé um illkynja krabbamein að ræða, mergæxli (e. multiple myeloma). Helsti vandinn við greiningu á mergæxli í fornum beinum er að greina á milli þess og beineyðandi meinvarps (e. osteolytic metastatic carcinoma), en áhrif á bein geta verið mjög svipuð í þessum sjúkdómum. Því er mjög mikilvægt að hafa heila, tiltölulega vel varðveitta beinagrind eins og á við í þessu tilfalli, til að sem bestar upplýsingar fáiast um dreifingu skemmda í beinagrindinni svo að hægt sé að greina á milli með einhverri vissu (20, 21).

Röntgenmyndir af beinum konunnar sýna beineyður dæmigerðar fyrir mergæxli. Þá ber helst að nefna dreifingu beinbreytinga í frauðbeini höfuðkúpu, hrygg, rifbeinum og efri enda lærleggs, en auk þess sést ekki nýmyndun beins umhverfis æxliseyðurnar sem eru útslegnar (e. punched out lesions), en slíkt er einkennandi fyrir mergæxli. Aðeins ein önnur greining væri hugsanleg, það er meinvörp frá brjóstakrabbameini en slík meinvörp eru sjaldgæf í höfuðkúpu og sýna oftast nýmyndun beins umhverfis vefskemmdirnar.

Allt bendir til að konan hafi lifað mjög lengi með þennan sjúkdóm, jafnvel nokkra áratugi og byggir sú ályktun á því hve beineyðurnar eru útbreiddar (22). Það merkilega er að röntgenmyndirnar sem teknar voru eru í engu frábrugðnar myndum af lifandi fólki með mergæxli, og líklegt er að síðustu mánuði eða jafnvel ár ávinnar hafi konan frá Hofstöðum verið sárkvalin sem bendir til þess að líklegt sé að hún hafi fengið einhverja umönnun og hjúkrun í veikindum sínum.

## Umræða

Beinagrindin frá Hofstöðum er fyrsta birta tilfellið af illkynja sjúkdómi í fornum beinum á Íslandi og eitt af fáum tilfellum um mergæxli sem birt hafa verið almennt. Í grein frá 1998 (1) er listi yfir öll birt tilfelli af mergæxli sem greind hafa verið í fornum beinum. Þar eru talin upp 19 tilfelli, þar af sjö karlar og níu konur (ekki er gefið upp kyn í þremur tilfellum). Tólf eru 40 ára eða eldri, einn eldri en tvítugur, einn eldri en þrítugur, þrír eru skráðir fullvaxnir og ekki er gefinn upp aldur í tveimur tilfellum. Þau eru frá ýmsum tímabilum, frá 4000 f.Kr. til 18. aldar e.Kr., og frá tíu löndum, Austurríki (1), Þýskalandi (4), Sviss (1), Ungverjalandi (2), Póllandi (1), Tékklandi (1), Rússlandi (2), Japan (1), Súdan (2) og Egyptalandi (4). Í tíu tilfellum er greiningin ekki örugg og gefnar upp aðrar mögulegar sjúkdómsgreiningar. Í sjö tilfellum er talið að beineyðandi meinvarp hafi getað valdið þeim breytingum sem sjást á beininum, í tveimur tilfellum haemoblastosis og í einu hvítblæði (22). Í mörgum tilfellum voru þessar beinagrindur illa varðveittar og oft fundust aðeins einstök bein með beineyður en ekki heillegar beinagrindur. Beinagrindin frá Hofstöðum er því með öruggustu fornmeinafræðilegri greiningu mergæxlis sem birt hefur verið til þessa.

## Þakkir

Sérstakar þakkir fá starfsmenn og nemar Fornleifaskóla Fornleifastofnunar Íslands og North Atlantic Biocultural Organisation (NABO), en uppgröfturinn á Hofstöðum er liður í skólanum. Einnig ber að þakka Önnu Birnu Ólafsdóttur, Læknasetrinu, sem tók röntgenmyndirnar og Sif Guðmundsdóttur, sem ljósmyndaði beinin.

Helsti styrktaraðili rannsókna Fornleifastofnunar Íslands í Mývatnssveit hefur verið Rannsóknamiðstöð Íslands (RANNÍS) og Fornleifa-sjóður.

## Heimildir

1. Wakely J, Strouhal E, Vyhánek L, Nemecková A. Case of a Malignant Tumour from Abingdon, Oxfordshire, England. *J Arch Sci* 1998; 25: 949-55.
2. Íslenskt fornbréfasafn VI. Hið íslenska bókmenntafélag: Reykjavík, 1904: 110.
3. Jarðabók Árna Magnússonar og Páls Vídalín, XI. Þingeyjar-sýslur. Kaupmannahöfn, 1943: 242.
4. Vésteinnsson O. Fornleifaskráning í Skútustaðahreppi I: Fornleifar á Hofstöðum, Helluvaði, Gautlöndum og í Hörgsdal. Skýrslur Fornleifastofnunar Íslands (Fjölrit): FS022-96011, 1996.
5. Horsley TJ. A Preliminary Assessment of the Use of Routine Geophysical Techniques for the Location, Characterisation and Interpretation of Buried Archaeology in Iceland (MSc dissertation). University of Bradford, 1999.
6. Gestsdóttir H, ed. Hofstaðir 2004: Framvinduskýrsla/Interim Report. Fornleifastofnun Íslands (Fjölrit): í vinnslu.
7. Gestsdóttir H. Area Z (Farm Mound). In: Lucas, G, ed. Hofstaðir 2002: Framvinduskýrslur/Interim Report. Fornleifastofnun Íslands (Fjölrit): FS193-910110, 2003: 26-8.
8. Hauglid, R. Norske Stavkirker. Dryers Forlag: Oslo, 1969.
9. Gestsdóttir H. 2003. Area Z (Farm Mound). In: Lucas, G, ed. Hofstaðir 2002: Framvinduskýrslur/Interim Report. Fornleifastofnun Íslands (Fjölrit): FS193-910110, 2003: 26-8.
10. Mehler N. The Finds. In: Lucas, G, ed. Hofstaðir 2001: Framvinduskýrsla/Interim Report. Skýrslur Fornleifastofnunar Íslands (Fjölrit): FS167-91019, 2002: 43-54.
11. Steffensen J. Knoglerne fra Skeljastadir i Thjorsardalur. In: Stenberger M, ed. Fortida gårdar i Island. Ejnar Munksgaard: København, 1943; 227-60.
12. Gestsdóttir H, ed. Hofstaðir 2003: Framvinduskýrsla/Interim Report. Fornleifastofnun Íslands (Fjölrit): FS193-910111, 2004.
13. Brothwell DR. Digging up Bones. Oxford University Press: Oxford, 1981.
14. Schwartz JH. Skeleton Keys. Oxford University Press: Oxford, 1995.
15. Bass WM. Human Osteology. Special Publication No. 2 of the Missouri Archaeological Society, 1995.
16. Lovejoy CO, Meindl RS, Pryzbeck TR, Mensforth RP. Chronological Metamorphosis of the Auricular Surface of the Ilium: A New Method for the Determination of Age of Death. *Am J Phys Anthropol* 1985; 68: 15-28.
17. Meindl RS, Lovejoy CO. Ectocranial Suture Closure Ageing Scheme. *Am J Phys Anthropol* 1985; 68: 57-66.
18. Trotter M. Estimation of Stature from Intact Long Limb Bones. In: Stewart, TD, ed. Personal Identification in Mass Disasters. Smithsonian Institute: Washington DC, 1970: 71-83.
19. Ortner DJ, Putschar WGJ. Identification of Pathological Conditions in Human Skeletal Remains. Smithsonian Institution Press: Washington, 1981.
20. Strouhal E. Myeloma Multiplex versus Osteolytic Metastatic Carcinoma: Differential Diagnosis in Dry Bones. *Int J Osteoarchaeol* 1991; 1: 219-24.
21. Alt KW, Adler CP. Multiple Myeloma in an Early Medieval Skeleton. *Int J Osteoarchaeol* 1992; 2: 205-9.
22. Lee R. Wintrobe's Clinical Hematology. Lea & Febiger: Philadelphia, 1993; 2220.