

Ekki er allt astmi sem hvæsir

Sjúkratilfelli

Útdráttur

Björn Logi Þórarinsson¹
NÁMSLÆKNIR

Lárus Jónasson²
SÉRFRÆÐINGUR Í
LÍFFÆRAMEINAFRÆÐI

Birna Jónsdóttir³
SÉRFRÆÐINGUR Í
MYNDGREININGU

Gunnar Guðmundsson^{1,4}
SÉRFRÆÐINGUR Í
LYFLÆKNINGUM,
LUNGA- OG
GJÖRGÆSLULÆKNINGUM

¹Lungnadeild Landspítala,
²rannsóknastofu í meinafræði,
Landspítala

³Röntgen Domus í Mjódd,
⁴rannsóknastofu í lyfja- og eit-
urefnafræði, læknadeild HÍ.

Fyrirspurnir og bréfaskipti:
Gunnar Guðmundsson,
lungnadeild Landspítala E-7
Fossvogi, 108 Reykjavík.
Sími 543-6876, fax 543-6568.

ggudmund@landspitali.is

Lykilord: sjúkratilfelli, astmi,
loftvegþrenging,
öndunarmæling.

Fimmtíu og sex ára gömul kona með sögu um astma leitaði til lungnalæknis. Hún hafði verið greind með astma á heilsugæslustöð rúmu ári áður. Hún var meðhöndluð með innúðalyfjum án þess að ná góðum bata. Lungnalæknir greindi þrengingu á barka vegna skjaldkirtilsstækkunar sem þrýsti barkanum saman. Hún var læknuð með aðgerð á skjaldkirtli. Ræddar eru mismunagreiningar við astma og orsakir þrenginga í loftvegum og mikilvægi öndunarmælinga við greiningu lungnasjúkdóma.

Sjúkratilfelli

Fimmtíu og sex ára gömul kona leitaði til lungnalæknis með sögu um astma. Hún hafði verið greind með astma á heilsugæslustöð rúmlega einu ári fyrir komu. Um var að ræða klíniska greiningu byggða á sögu og líkamsskoðun. Einkenni konunnar voru erfiðleikar við öndun en henni leið oft eins og hún væri að kafna, sérstaklega við áreynslu og útafliggjandi. Það kraumaði ofan í henni við öndun. Það var margra ára saga um kitlandi tilfinningu í hálsi og þrálátan þurran hósta. Hún gat áður synt 500 metra í sundi en nú gat hún aðeins synt 100 metra vegna hamlandi andnaðar. Hún var almennt hraust og ekki með þekkt ofnæmi. Konan hafði hætt að reykja 15 árum fyrir komu en átti alls að baki 20-30 pakkaár í reykingum. Hún starfaði í mótuneyti.

Hún var meðhöndluð með innúðalyfjum með samsetningu langvirkra berkjuvíkkandi lyfja og innúðastera. Þrátt fyrir þetta hafði hún áfram

stöðug einkenni sem voru talin orsakast af astma. Þremur mánuðum fyrir komu fékk hún sýklalyfja- og sterameðferð um munn vegna kvefs, aukinnar mæði, hósta og grænleits uppgangs án hita. Á sama tíma voru teknar röntgenmyndir af lungum og hálsi sem voru eðlilegar.

Einkenni héldu áfram að vera til staðar og því var henni vísað til lungnalæknis.

Við komu til lungnalæknis heyrðust soghljóð (stridor), bæði í inn og útöndun án hlustpípu, og það sást að hálsinn var áberandi útstæður að framanverðu. Við þreifingu á hálsi var skjaldkirtill mjög stækkaður jafnt hægra sem vinstra megin, hann var mjúkur og laus frá undirliggjandi vefjum. Engar eitlastækkningar voru á hálsi. Við lungnahlustun var útöndun lengd og öngljóð heyrðust dreift í báðum lungum. Með hlustpípu heyrðust soghljóð yfir barka. Almenn líkamsskoðun var eðlileg að öðru leyti.

Öndunarmæling sýndi teppu með FVC 2,88 L (99% af áætluðu), FEV1 1,55 L (66% af áætluðu) og hlutfall FEV1/FVC 54% og kassalaga (flata) flæðilykkju eins og sýnt er á mynd 1.

Tölvusneiðmynd var gerð af hálsi og efri hluta brjóstakassa og sýndi hún mikla og dreifða stækkun á skjaldkirtli sem náði niður í brjóstakassa hægra megin (myndir 2). Skjaldkirtillinn þrýsti á barkann og var þvermál barkans aðeins 5,6 mm í stað 25 mm eins og eðlilegt er. Hliðrun var á aðlægum mjúkpörtum. Einnig var til staðar þindarslit. Almennar blóðrannsóknir voru innan eðlilegra marka.

Hún fékk stera í háum skömmtum í æð og síðan

ENGLISH SUMMARY

Þórarinsson BL, Jónasson L, Jónsdóttir B, Guðmundsson G

Not all wheezing is asthma. Case report

Læknablaðið 2007; 93: 17-20

A fifty six year old woman with history of asthma visited a respiratory specialist. She had been diagnosed with asthma more than a year previously in a primary care clinic. She was treated with inhaled medications without good response. A respiratory specialist diagnosed tracheal narrowing secondary to thyroid enlargement that was pushing the trachea together. She was cured with a thyroid operation. Discussed are differential diagnosis of

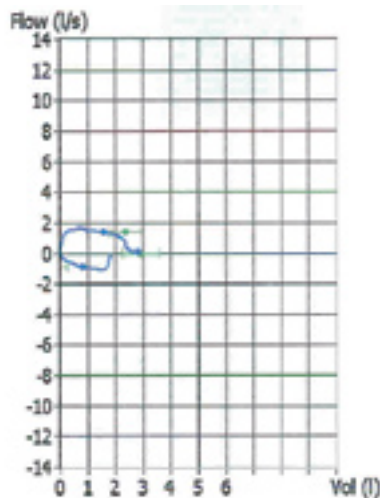
asthma and causes of airway narrowing and the importance of spirometry in diagnosing asthma.

Keywords: case report, asthma, airway narrowing, spirometry.

Correspondence: Gunnar Guðmundsson, ggudmund@landspitali.is

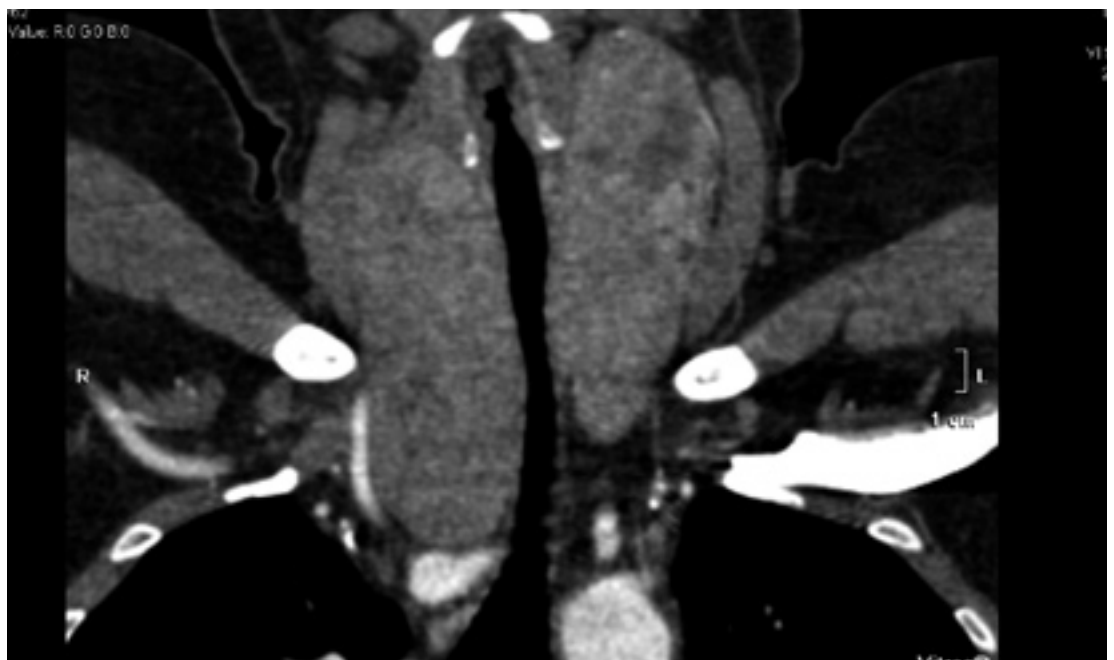Tafla I.			
	Eðlileg	Teppa	Herpa
FVC	> 80% af áætluðu gildi	Lækkað	Meira lækkað
FEV ₁	> 80% af áætluðu gildi	Meira lækkað	Lækkað
Hlutfall FEV ₁ /FVC	> 80%	<70%	>80%

Mynd 1. Öndunarmæling sem sýnir flata flæðilykkju bæði í inn- og útöndun.



var gerð aðgerð þar sem meirihluti skjaldkirtils var tekinn. Hægri lappi hans náði niður í brjósthol að ósæðarboga og þrengdi að barkanum. Skjaldkirtill var mikið stækkaður og vóg 299 gr (eðlilegur skjaldkirtill getur vegið allt að 30-40 gr) og mældist hægri lappi 9,3x7,7x5,3cm og vinstri lappi 11,8x5,5x4,5cm. Yfirborð beggja lappa var hnútótt og við gegnumskurð sáust margir, misstórir, ljósbrúnir hnútar með lítilsháttar bandvef inn á milli. Smásjárskoðun leiddi í ljós marga misstóra hnúta

Mynd 2. Tölvusneiðmynd af hálsi og efri hluta brjóstkassa. Mesta lengd skjaldkirtils hægra megin er 110 mm eins og sýnt er á myndinni og þvermál barka er 5,6 mm.



sem samsettir voru úr misstórum skjaldkirtilsbelgkirtlum (thyroid follicles). Útlitið í heild samrýmdist fjölnúta skjaldkepp (multinodular goiter) eins og sýnt er á mynd 3. Sjúklingi heilsaðist vel eftir aðgerðina og hætti að nota astmalyf. Hún hefur ekki fundið fyrir neinni óeðlilegri andnaði. Endurtekin öndunarmæling sýndi að teppa var horfin og flæðilykkja var eðlileg útlits.

Umræða

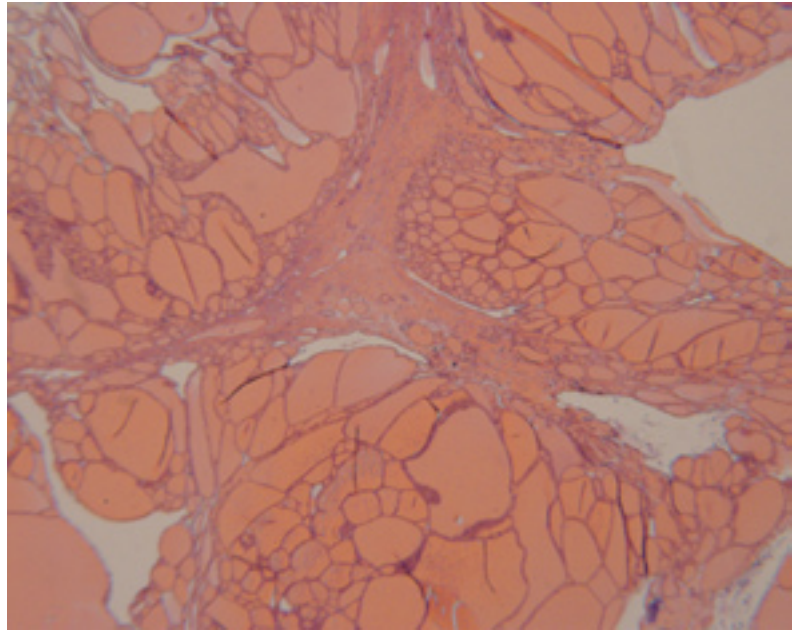
Efri öndunarvegur nær frá nefi til barka. Þrengsl í efri öndunarvegi eru skilgreind sem minnkuð vídd efri öndunarvegarins sem veldur klínískum einkennum og geta verið af ýmsum toga. Þrengsl ofan raddbanda (supraglottic) geta meðal annars orsakast af æxlum, áverkum og stækkuðum kirtilvef. Í raddböndum (intraglottic) geta verið æxli, bólgusjúkdómar, bandvefsmyndun, lamanir og starfrænar truflanir sem valda skertu loftflæði. Fyrir neðan (infraglottic) raddböndin geta þrengsli til dæmis orsakast af áverka eftir langstæða barkaþræðingu vegna öndunarvélameðferðar, aðskotahlutum og utanaðkomandi þrýstingi vegna eitlastækkana. Einnig af ýmsum æxlum og öðrum fyrirferðum, meðal annars stækkuðum skjaldkirtli (1, 2). Þrengslum í efri öndunarvegi má einnig skipta í þrengingu innan brjóstkassa og þrengingu utan brjóstkassa. Þau hegða sér mismunandi í inn- og útöndun. Öndunarvegurinn innan brjóstkassa vikkar í innöndun vegna neikvæðs þrýstings í fleiðruholi. Í útöndun er jákvæður fleiðruþrýstingur sem veldur því að loftvegurinn þrýstist saman og þrengist. Öndunarvegurinn utan brjóstkassa sem er ekki útsettur fyrir fleiðruþrýstingi fellur saman

í innöndun og vikkar í útöndun (1). Þrengslum í efri öndunarvegi má líka skipta í óbreytanlega og breytanlega gerð. Þar er greint á milli eftir því hvaða möguleika öndunarvegurinn hefur á að breytast í vidd eftir þrýstingsbreytingum. Ef veggur öndunarvegur er óbreytanlegur (fastur) kemur fram jafnmikil breyting í innöndun og útöndun vegna þess að breytingar á þverveggjarþrýstingi breyta ekki vidd öndunarvegans. Ef veggur öndunarvegans er hreyfanlegur og breytilegur þar sem þrenging er staðsett munu þrengingar utan brjóstakassa valda meiri breytingu á flæði lofts í innöndun heldur en í útöndun en öfugt þegar þrengingin er innan brjóstakassa (1).

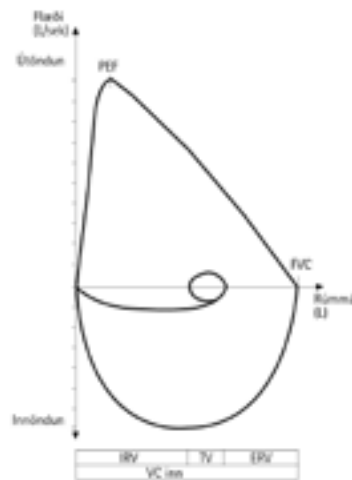
Útlit flæðilykkju er þáttur öndunarmælingar sem mjög nauðsynlegt er að skoða til að missa ekki af þrengingu á efri öndunarvegum (4, 5). Það kemur fram tindur í upphafi útöndunarhluta flæðilykkjunnar þegar hámarksútöndunarflæði er mest (sjá mynd 4). Í óbreytanlegri þrengingu á efri öndunarvegum verður flæðilykkjan kassalaga útlits, bæði í inn- og útöndunarhluta (sjá mynd 5: A). Dæmi um þetta getur verið krabbamein í barkakýli og skjaldkirtilskeppur. Ef þrengsl eru breytilega mikil í út- og innöndun getur flæðilykkja haft tvenns konar útlit eftir því hvort þrengslin eru utan eða innan brjóstakassa. Í breytilegri þrengingu utan brjóstakassa verður útöndunarhluti tiltölulega eðlilegur en innöndunarhlutinn kassalaga (sjá mynd 5: B). Dæmi um þessa gerð er lömum á raddböndum. Í breytilegri þrengingu innan brjóstakassa er þessu öfugt farið því innöndunarhlutinn verður þá tiltölulega eðlilegur en útöndunarhluti kassalaga (sjá mynd 5: C). Dæmi getur verið æxli neðan raddbanda. Flæðilykkjan getur einnig hjálpað til við greiningu teppusjúkdóma í neðri öndunarvegum (lungum) eins og astma sem er bólgusjúkdómur í smáum berkjugreinum og langvinnrar lungnateppu sem einkennist af bólgu og eyðileggingu á smæstu berkjupípum og lungnablöðrum(2-5).

Astmi er algengur sjúkdómur í öllum aldursþópum og getur greinst á hvaða aldri sem er. Talið er að 4-5% fullorðinna þjáist af astma (2). Hægt er að greina astma á ýmsan hátt (2, 3). Í fyrsta lagi er hægt að greina hann með því að styðjast einungis við sögutöku og klínísku skoðun. Hin dæmigerðu einkenni eru mæði, hósti og surg. Ef saman koma dæmigerð astmaeinkenni sem virðast auk þess vera lotubundin og svara vel hefðbundinni astma-meðferð er líklegt að astmi sé á ferð (2).

Í öðru lagi má bæta öndunarmælingu (spirometry) við sögutöku og skoðun í greiningarferlinu. Hún tekur einungis nokkrar mínútur í framkvæmd en er mjög mikilvæg til að greina milli teppu og herpu. Hún getur bæði greint og metið óhlut-

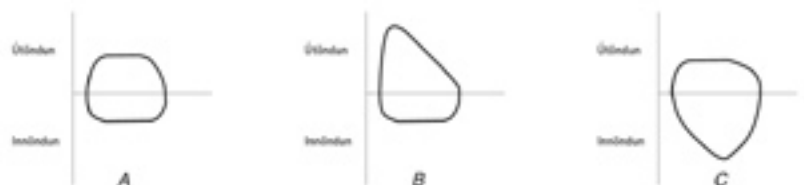

Mynd 3. Veffasýni. Smásjárskoðun leiddi í ljós marga misstóra hnúta sem samsettir voru úr misstórum skjaldkirtilsbelgkirtlum (thyroid follicles). Útlitið í heild samrýmdist fjölnúta skjaldkepp (multinodular goiter).



Mynd 4.

Rúmmálsflæðilykkja. Á y-ás er flæði öndunar en á x-ás er rúmmál lofts. Þegar einstaklingur hefur að fullu andað inn að fullu er gildið á x-ás 0 og vex við útöndun. Mjög fljótt í útöndun næst hámarks útöndunarflæði (Peak expiratory flow (PEF)). Útöndunarflæðið fellur svo línulega allt þar til útöndun er lokið en þá er lungnarýmd (Forced Vital Capacity (FVC)) náð.



Mynd 5. Flæðilykkjur í loftvegþrengingu. Við þrengsl í loftvegum eykst viðnám þeirra. Þá dregur úr flæði vegna þess að flæðið stendur í öfugu hlutfalli við viðnámið. Flæðið minnkar þó á mismunandi hátt eftir staðsetningu og eðli loftvegþrengslanna. **A:** Í óbreytanlegri þrengingu í efri loftvegum verður lykkjan kassalaga (flæðið er minnkað) bæði í inn- og útöndun. **B:** Í breytilegri þrengingu utan brjóstakassa verður útöndunarhluti tiltölulega eðlilegur en innöndunarhlutinn kassalaga. **C:** Í breytilegri þrengingu innan brjóstakassa er innöndunarhluti tiltölulega eðlilegur en útöndunarhluti kassalaga.

drægt alvarleika teppunnar og greint astma frá öðrum sjúkdómum sem valdið geta svipuðum einkennum, til dæmis langvinnri lungnateppu og þrengingum í loftvegum (4, 5), (sjá töflu I). Það er hægt að gefa berkjuvíkkandi lyf og kanna svörun við þeim með því að endurtaka öndunarmælinguna en góð svörun (12-15% aukning á FEV1 gildi og meira en 200 ml aukning) styður greiningu astma (2, 3, 4).

Í þriðja lagi má endurtaka öndunarmælingu eftir að meðferð hefur staðið í nokkurn tíma og kanna hversu mikil svörun er við meðferðinni samkvæmt öndunarmælingu (15% aukning á FEV1 gildi). Það getur verið leiðbeinandi við áframhaldandi meðferð. Léleg svörun við hefðbundinni astmameðferð vekur hins vegar sterkan grun um að upphafleg astmagreining sé röng eða um samverkandi þætti sé að ræða (2,3).

Í fjórða lagi má við greiningu láta sjúkling framkvæma hámarksútflæðismælingar (peak flow, PEF) í tvær vikur og skrá gildin. Þannig má kanna breytileika í gildum og svörun við meðferð. Verulegur breytileiki í hámarksútflæðishraða (>20% í >3 daga í viku) styður astmagreiningu (2, 3, 4).

Í fimmta lagi má svo greina berkjuauðreitni

með metakólínprófi. Jákvætt próf ásamt dæmi-gerðum klínískum einkennum benda sterklega til astma. Gagnlegt er að nota metakólínpróf þegar saga og skoðun styðja astmagreiningu en öndunarmæling er eðlileg (2, 3)

Sjúkratilfelli þetta sýnir að nauðsynlegt er að endurskoða greiningu á astma ef sjúklingur svarar illa meðferð með innúðalyfjum. Algengar ástæður eru að um samverkandi þætti er að ræða til dæmis bólgur í nefi og afholum þess, vélindabakflæði, ófullnægjandi greining og/eða meðferð ofnæmis. Þrenging á efri öndunarvegum er sjaldgæf en mjög mikilvæg orsök fyrir astmalíkum einkennum sem svara ekki astmalyfjagjöf (2, 3).

Heimildir

1. Miller RD, Hyatt RE. Obstructing lesions of the larynx and trachea. Clinical and physiological characteristics. *Mayo Clin Proc* 1969; 44: 145-61.
1. GINA executive committee. Global strategy for asthma management and prevention. (cited 2006 Oct 17). Available from: URL: www.ginasthma.com
2. The British Thoracic Society. British guideline on management of asthma. (cited 2006 Oct 17). Available from: URL: www.sign.ac.uk/pdf/qrg63.pdf
3. Miller MR, Hankinson J, Brusasco V, Burgos F, Casaburi R, Coates A, et al. Standardisation of spirometry. *Eur Respir J* 2005; 26: 319-38.
4. Pellegrino R, Viegi G, Brusasco V, Crapo RO, Burgos F, Casaburi R, et al. Interpretative strategies for lung function tests. *Eur Respir J* 2005; 26: 948-68.