

Þegar basi mætir auga . . .

Ágrip

Gunnar Már
Zoëga¹
LÆKNIR

Jóhannes Kári
Kristinsson²
SÉRFRÆÐINGUR Í
AUGNLÆKNINGUM

Basabrunar á auga sem og áverkar af völdum sýru og annarra ætandi efna eru meðal alvarlegustu áverka sem auga verður fyrir. Ungir karlmenn við vinnu verða oftast fyrir þessum skaða. Fumlaus fyrstu viðbrögð geta skilið á milli blindu og sjónar.

Tærleiki hornhimnu og æðateikning slímhúðar gefa góðar upplýsingar um umfang skaðans. Ógegnsæ hornhimna og hvít bjúgkennd slímhúð benda til alvarlegs skaða. Á sama hátt eru tær hornhimna án skaða á yfirborðsþekju og ert slímhúð með kröftugri æðateikningu jákvæð teikn eftir basaskaða.

Fyrstu viðbrögð við alla efnaskaða í augum eru ávallt skolun með vatni. Skolun skal byrja strax eftir slysið og halda áfram þar til sýrustig táravökvens er orðið hlutlaust. Aðskotahluti verður að hreinsa vandlega í burtu. Að lokinni skolun eru sýklalyfjasmýrslí, gervítar og „cyklóplegísk“ lyf (sjáaldursútvíkkandi lyf) (svo sem Cyclogyl®) grunnmeðferð.

Umræða

Basísk efni valda niðurbroti vefja með því að leysa þá upp (liquefactive necrosis) og smjúga dýpra inn í þá en súr efni. Eiturverkun basans heldur áfram þar til hann hefur verið fjarlægður. Augnskaðar vegna basa eru meðal alvarlegustu áverka sem augu verða fyrir og þurfa því skjóta meðhöndlun. Flestir sem verða fyrir alvarlegum efnabruna í auga eru ungir karlmenn og verða slysin oftast á vinnustöðum (1). Hér á eftir verður fjallað um basabruna og fyrstu viðbrögð við þeim. Önnur efni, svo sem sýrur og leysiefni, geta að sjálfsgöðu einnig valdið mjög alvarlegum augnáverku- um og sjónskerðingu. Fyrstu viðbrögð við þeim eru þau sömu og við basabruna.

Basísk efni finnast víða, í þvottaefnum, stífluleysum, iðnaðarsápum, áburði, steypu og flugeldum svo fáein dæmi séu tekin. Algengust eru ammoníak (NH₃, algengt í þvottaefnum), vítissóði (NaOH, algengt í stífluleysum), kalíum hydroxíð (KOH), magnesíum hydroxíð (Mg(OH)₂, til dæmis í flugeldum) og kalk (Ca(OH)₂). Nauðsynlegt er að fá upplýsingar um heiti og efnainnhald þess sem fór í augað. Liggi þessar upplýsingar ekki fyrir gagnast netið vel til þess að finna nákvæmar efnalýsingar. Einnig skiptir máli hvort efnablandan var þynnt eða óþynnt. Þó almennt sé talið að basar með pH minna en 12 og sýrur með pH meira en 2 valdi ekki alvarlegum skaða skipta þynning og snertitími miklu máli. NH₃ í sterkri lausn kemst til dæmis gegnum hornhimnu og inn í forhólf augans á innan við einni mínútu (1, 2).

ENGLISH SUMMARY

Zoëga GM, Kristinsson JK

Chemical injuries of the eye – management of alkali burns

Læknablaðið 2004; 90: 491-3

Chemical injuries are among the most severe injuries to the eye. Young men are most often affected. Work related injuries are more common than other types of injuries. Immediate treatment is paramount in preventing blindness. In the case of an alkali injury, an opaque cornea and a white edematous conjunctiva indicate a serious injury. In contrast, a clear cornea and a mildly to moderately irritated conjunctiva indicate a better prognosis. Copious irrigation is always the first treatment for all chemical injuries to the eye. Irrigation should be initiated as soon as possible and is to be continued until the tearfluid has regained a normal pH. Antibiotic ointment, lubrication and cycloplegic drops (e.g. Cyclogyl®) form the basis of treatment.

Key words: eye, chemical injury, treatment.

Correspondence: Gunnar Már Zoëga
gmzoega@btinternet.com

Basi getur eyðilagt auga á skömmum tíma og eru áhrif hans fjölbreytileg, allt frá vægum skaða á þekju hornhimnu annars augans til algjörrar eyðileggingar yfirborðs og innri hluta beggja augna (2). Alvarleika skaðans er hægt sjá að nokkru leyti með berum augum. Annars vegar með því að skoða tærleika hornhimnunnar og lita hana síðan með fluoroscein litarefni og skoða í bláu ljósi. Grámi í hornhimnu er slæmur fyrirboði og minnkar möguleika á góðri sjón verulega. Hins vegar með því að athuga hvort æðateikning slímhúðar og hvítu sjáist, það er hversu rautt er augað? Þegar lútur hefur komist í auga er nefnilega betra að það sé rautt og þrútið en alhvítt vegna þess að það síðarnefnda merkir að lúturinn hefur brennt fyrir og stíflað æðar (mynd 1).

Augnskolun er ávallt fyrsta meðferð þegar basi kemst í auga og geta mínútur þá skilið á milli blindu og sjónar (2). Best er að skola augað með vatni en sé það ekki tiltækt er hægt að skola með nánast hvaða öðrum hlutlausum vökva sem er. Mikilvægt er að halda auganu vel opnu þegar það er skolað. Stöðugt rennsli er heppilegast en annars getur verið gott að hella úr glasi í augað. Ekki er mögulegt að skola of mikið og helst á að nota ríkulegt magn en þó forðast að nota of kraftmikla bunu. Það skal skýrt tekið fram

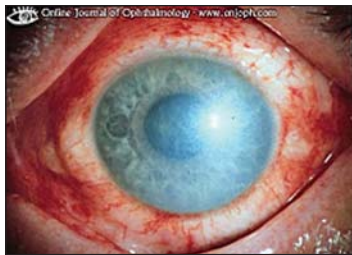¹Princess Alexandra Eye Pavilion, ²Augndeild Landspítala.

Fyrirspurnir og bréfaskipti: Gunnar Már Zoëga Princess Alexandra Eye Pavilion, Chalmers Street, Edinburgh, EH4 3BY, Skotlandi. gmzoega@btinternet.com

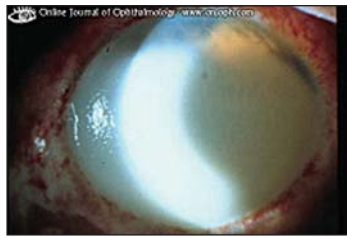Lykilord: auga, basabruni, meðferð.

Mynd 1. Mismunandi basabrunar.

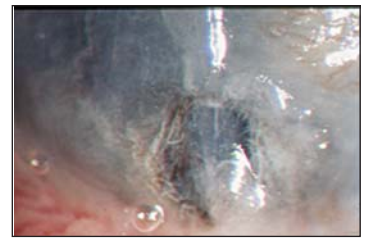
Myndir 1 og 3 eru fengnar úr Atlas of Ophthalmology og birtar með leyfi ritstjórnar OnJOPh.com.



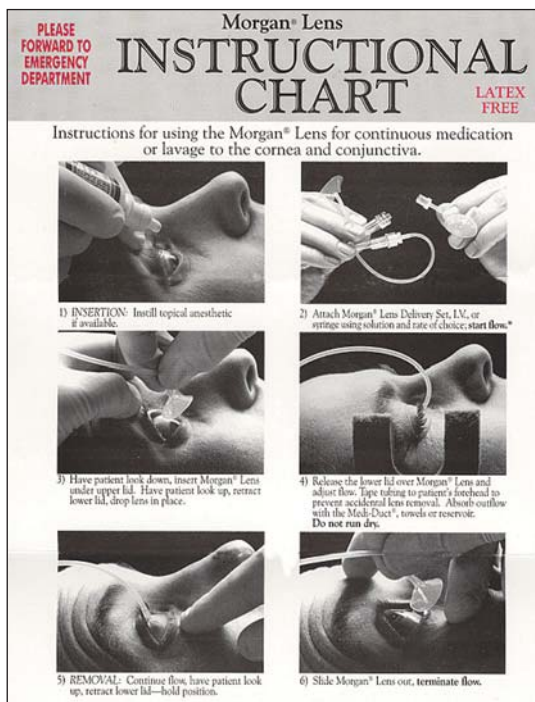
a) Meðal alvarlegur skaði og góðar horfur.



b) Alvarlegur skaði með slæmum horfum. Hornhimnan er ógegnisæ og blóðþurrð víða á mótum (limbus corneae) hornhimnu og hvítu.



c) Gat komið á hvítu augans.

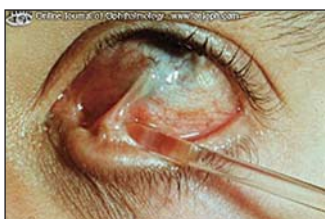Mynd 2. Morganlinsa er notuð til sískolunar á auga. Augað er deytt með staðdeyfidropum, linsan tengd við vökvasett og henni komið fyrir undir augnlokum.

aðskotahluti, til dæmis áburðarkorn eða sement, úr auganu áður en sjúklingurinn er fluttur til læknis. Áframhaldandi skolon er nauðsynleg í flutningi. Best er að deyfa augað með Alcaine® (proxymethacainum) dropum og setja sem fyrst upp sískol með svo kallaðri Morganlinisu (mynd 2). Nauðsynlegt er að skola vel undir augnlokum og fjarlægja aðskotahluti eftir því sem hægt er. Sjúklingur skal fluttur á Slys- og bráðadeild Landspítala í Fossvogi verði slysið í nágrenni höfuðborgarsvæðisins. Þegar sjúklingur er kominn undir læknishendur er best að skoða augað með raufarlampa, ef hann er tiltækur, enda næst þá mun meiri yfirsýn yfir umfang skaðans. Nauðsynlegt er að átta sig á því hvort augað er almennt rautt eða með hvítum blóðþurrðarsvæðum, hvort hornhimnan er tær eða ógegnisæ og loks lita með fluorescein til að meta umfang skaða á þekju hornhimnunnar.

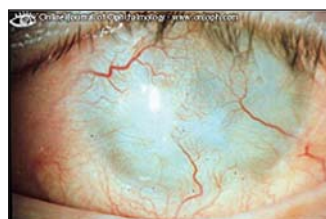Ávallt skal haft samráð við vakthafandi augnlækni Landspítala eftir að fyrsta meðferð er hafin ef um alvarlegan áverka er að ræða. Framhald á meðferð skal ákveðið í samráði við augnlækinn og sískol sett upp ef þörf er á. Hægt er að mæla sýrustig yfirborðs augans (mælt í cul-de-sac, það er slímhúðarsekk neðra augnloks) með því að nota sérstakan pH pappír eða jafnvel pH bútinn á þvagstíxi. Ef tárafilmán er enn of basísk skal skolað áfram þar til hlutleysi hefur náðst. Hlutlaust pH í tárafilmunni skal staðfest 10-15 mínútum eftir að skolon hefur verið hætt (3). Gott er að mæla pH í báðum augum til að hafa samanburð við eðlilegt ástand ef einungis er um annað augað að ræða. Höfundum er ekki kunnugt um rannsóknir sem styðja ákveðinn lágmarkstíma skolonar en telja sjálfir að ein klukkustund sé síst of löng skolon við minni háttar skaða. Morganlinsa bætir gæði skolonar en réttlætir ekki styttri skolonartíma. Best er að hætta

að aldrei ætti að hlutleysa basa með síru. Reglan er: **Tími frá efnabruna til skolonar skiptir öllu máli – nota skal hvern þann hlutlausu vökva sem tiltækur er.** Þessa meðferð á hver sem er að geta veitt enda er hún hluti af almennri skyndihjálpi.

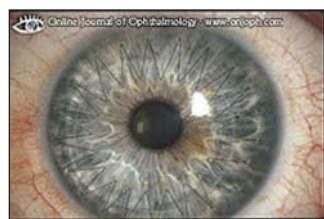Þegar lækni berst tilkynning um hugsanlegan efnabruna í auga ber honum að gefa fyrirsmáli um bráða augnskolon og senda sjúkraflutningamenn (og/eða fara sjálfur) með forgangsakstri til aðstoðar ef um alvarlegan skaða er að ræða. Skola þarf vel og vandlega og gæta þess að fjarlægja eftir megni

Mynd 3. Alvarlegar afleiðingar basabruna.

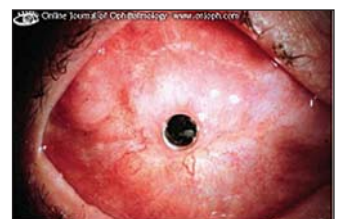a) Samvextir í slímhúð.



b) Ógegnisæ hornhimna með innvexti æða.



c) Ígrædd hornhimna.



d) Nokkurs konar gægjugat hefur verið sett í ógegnisæja hornhimnu (keratoprosthesis).

skolon að lokinni pH mælingu sem sýnir hlutleysi táravökvans.

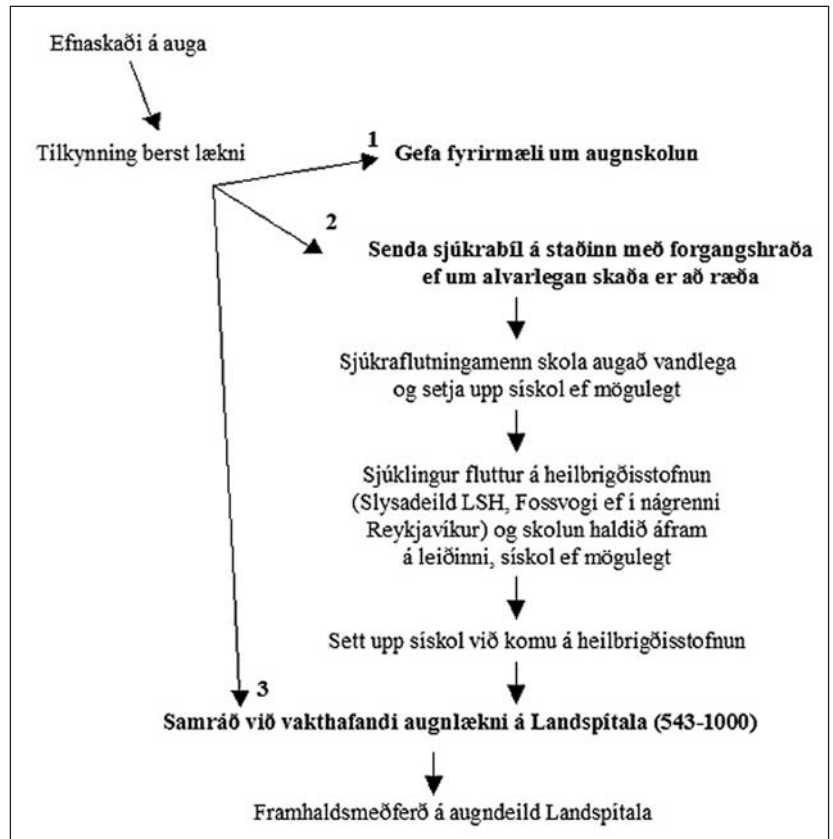
Eftir skolon verður að verkjastilla sjúklinginn (deyfandi augndropa má aðeins nota í skamman tíma til að gera skolon og skoðun mögulega), gefa staðbundið sýklalyf og víkka sjáaldur með „cýklóplegískum“ lyfjum, svo sem Cyclogyl® (forðast phenylephrine (AK-Dilate)). Öll önnur meðferð ætti að vera í höndum augnlækna. Sterar í augndropum minnka bólgu og líkur á samvöxtum. Vítamín C (ascorbate) um munn og í augndropum er talið minnka skemmdir í hornhimnu. Augnþrýstingur getur hækkað í kjölfar skaðans og þarf þá að gefa augnþrýstingslækkandi lyf (2, 3).

Alvarlegir basabrunar eru fremur sjaldgæfir en helstu afleiðingar þeirra eru ör á hornhimnu og hækkaður augnþrýstingur. Einnig getur komið rof á augað, nýæðamyndun í hornhimnu, samvextir, ský á augastein og skaði á sjónhimnu. Allt veldur þetta skertri sjón. Meðferð þessara vandamála er fyrir utan efni þessarar greinar. Þess ber þó að geta að öll frekari meðferð alvarlegra efnabruna er ákaflega erfið, svo sem hornhimnuskipti. Þetta kemur til vegna þeirra gífurlegu áhrifa sem efnin hafa á blóðrás til hornhimnunnar og þar með nauðsynlegt næringarumhverfi gjafahornhimnu. Í erfiðum tilvikum þarf stundum að fjarlægja augu eftir slíkan bruna. Til fróðleiks sýnir mynd 3c auga þar sem skipt hefur verið um hornhimnu og mynd 3d sýnir svokallaða keratoprothesu (gervihornhimnu).

Sem betur fer er alvarlegur skaði af völdum basa óalgengur. Fyrstu viðbrögð skipta öllu máli til að fyrirbyggja slíkan skaða og því er mikilvægt að sá sem er fyrstur á slysstað kunni til verka. Mynd 4 sýnir viðbrögð við alvarlegum efnabruna í auga. Höfundar þessarar greinar hvetja alla lækna til að læra notkun Morganlinsu við meðhöndlun þessara augnskaða.

Þakkir

Yfirlæknarnir Einar Stefánsson prófessor, Friðbert Jónasson prófessor og Jón Baldursson fá bestu þakkir fyrir yfirllestur og góðar ábendingar.



Mynd 4. Flæðiskema um fyrstu viðbrögð við efnaskaða (basi jafnt sem sýra) á auga.

Heimildir

1. Marx. Rosen's Emergency Medicine: Concepts and Clinical Practice. 5 ed: Mosby, Inc.; 2002.
2. Wagoner MD. Chemical Injuries of the Eye: Current Concepts in Pathophysiology and Therapy. *Surv Ophthalmology* 1997; 41: 275-313.
3. Brodovsky SC, McCarty CA, Snibson G, Loughnan M, Sullivan L, Daniell M, et al. Management of alkali burns: An 11-year retrospective review. *Ophthalmology* 2000;107: 1829-35.