

Aðgerðir við gati í makúlu (miðgróf) augans

Ágrip

Alfreð Harðarson¹
LÆKNIR Í FRAMHALDSNÁMI

Einar Stefánsson^{1,2}
SÉRFRÆÐINGUR Í
AUGNLÆKNINGUM

Haraldur
Sigurðsson^{1,2}
SÉRFRÆÐINGUR Í
AUGNLÆKNINGUM

Ingimundur
Gíslason^{1,2}
SÉRFRÆÐINGUR Í
AUGNLÆKNINGUM

Tilgangur: Að meta árangur af makúlugatsaðgerðum á Íslandi frá þær hófust 1996 til loka árs 2002.

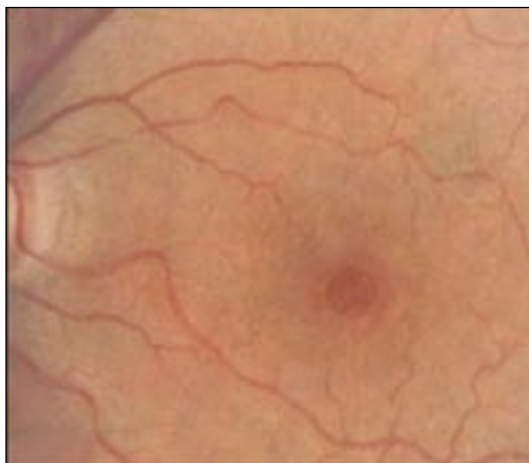Efniviður og aðferðir: Farið var yfir sjúkraskrá allra þeirra 25 sjúklinga sem fóru í makúlugatsaðgerðir á Íslandi á áður nefndu tímabili. Sjón var mæld fyrir og eftir aðgerð. Skráð var stigun gats fyrir aðgerð og hve stórt hlutfall þeirra greri eftir aðgerð og hvort einhver viðbótarmeðferð var notuð í aðgerðinni. Borinn var saman árangur þegar mismunandi viðbótarmeðferð var notuð.

Niðurstöður: Anatómískur árangur (gat lokað-ist) var 72% eftir eina aðgerð og 79% eftir tvær aðgerðir. Sjón batnaði um tvær línur í 11 augum af 29 (38%), sjón var sú sama (það er batnaði eða versnaði minna en ≥ 2 línur) í 16 augum af 29 (55%) og sjón versnaði um ≥ 2 línur í tveimur augum af 29 (7%). Ekki var marktækur munur á því hvaða viðbótarmeðferð var notuð.

Ályktun: Anatómískur árangur á makúlugatsaðgerð hér á landi er sambærilegur við árangur erlendis. Það varð marktækt betri sjón eftir aðgerð, en þó var sjónbati hér á landi minni en í erlendum rannsóknum.

Inngangur

Makúlugat er fullþykktargat í miðgróf sjónhimnu (fovea eða foveolu) og var fyrst lýst af Knapp árið 1869 (1) (mynd 1). Ýmsar kenningar hafa verið um meinmyndun makúlugats en sú kenning sem hefur fengið hvað mest fylgi er að tog frá glerhlaupi augans valdi makúlugati, með eða án



Mynd 1. Þriðja stigs makúlugat.

ENGLISH SUMMARY

Harðarson A, Stefánsson E, Sigurðsson H, Gíslason I

Results of Macula Hole Surgery in Iceland 1996-2002

Læknablaðið 2005; 91: 243-7

Objective: To evaluate retrospectively the results of macular hole surgery in Iceland 1996-2002.

Material and methods: 25 patients underwent macular hole surgery in this time period. Data was obtained from hospital records of all those patients. Best corrected vision was measured before and after surgery. The staging of the macular hole was evaluated before surgery and anatomical closure after surgery was recorded. Any adjuvants used during the operation were noted, and determined if there were any differences in outcomes depending on which adjuvants were used.

Results: After one operation the anatomical success was 72% and 79% after two surgeries. Visual acuity improved ≥ 2 lines on the Snellen card in 11 of 29 eyes (38%); vision stayed the same (did not improve or get worse of more than ≥ 2 lines) in 16 of 29 eyes (55%), and deteriorated ≥ 2 lines in two of 29 eyes (7%). There were no significant clinical differences in which adjuvant therapy was used.

Conclusions: Anatomical success of macular hole surgery in Iceland was comparable with results in foreign studies. The visual outcome was significantly better after surgery, but those results were not as good as in foreign studies.

Keywords: retina, macula, macula hole, vitrectomy.

Correspondence: Ingimundur Gíslason, ingimung@landspitali.is

þess að himna sé til staðar á yfirborði sjónhimnu (epiretinal himna), sem felst í bandvefsþykknun á innra borði sjónhimnu. Meðferð makúlugats hefur verið beint að þessum þáttum, það er að minnka tog frá glerhlaupi og fjarlægja himnu af yfirborði sjónhimnu, sé hún til staðar (2-4).


Algengi makúlugats er um 3,3 á hverja 1000 íbúa sem eru yfir 55 ára, og er tvisvar til þrisvar sinnum algengara hjá konum. Flestir eru 50-80 ára þegar þeir greinast og með eðlilegt sjónlag (5), en þó getur verið að nærsýni sé áhættuþáttur (6).

Þróunarferli makúlugats er skipt í fjögur stig. Þessum stigum var fyrst lýst af Gass árið 1988, en þau eru: (3)

¹Augnækningsdeild Landspítala, Eiríksögútu 37, 101 Reykjavík, ²læknadeild Háskóla Íslands.

Fyrirspurnir og bréfaskipti: Ingimundur Gíslason, Augndeild Landspítala. ingimung@landspitali.is

Lykilorð: sjónhimna, makúla, makúlugat, glerhlaupsaðgerð.



Mynd 2. Amsler grid.

1. stig: foveal lægð minnkuð eða horfin og gulur blettur (1A) eða hringur (1B) í foveolu.
2. stig: fullþykktargat minna en 300 μm í þvermáli – oft með fínar sjónhimnufellingar geislandi út frá gati.
3. stig: fullþykktargat stærra en 300 μm í þvermáli og stundum vökvi undir sjónhimnu.
4. stig: fullþykktargat og glerhlaupslos.

Einkenni makúlugats eru fyrst og fremst minnkuð sjónskerpa, aflögun á sjón eða beyglusjón (metamorphosia) og blindur blettur í miðju sjónsviðs (central scotoma).

Sýnt hefur verið fram á að minnkun á sjónskerpu er í réttu hlutfalli við stærð gats (5). Stundum upp-götvast minnkuð sjónskerpa á öðru auga fyrir tilviljun þegar haldið er fyrir hitt augað (6).

Til að meta beyglusjón er hægt að nota Amsler sjónsviðskort, en það er rúðustrikað blað með punkti í miðjunni sem sjúklingur er beðinn að horfa á. Hjá þeim sem eru með beyglusjón virðast línurnar sem eru beinar bjagaðar, (mynd 2). Beyglusjón getur oft verið mjög truflandi fyrir sjúklinga, ekki síður en minnkuð sjónskerpa.

Fyrstu glerhlaupsaðgerðirnar (brottnám glerhlaups) voru gerðar 1970 og 18 árum síðar var lýst lokun á makúlugati og bættri sjón hjá sjúklingi sem fór í glerhlaupsaðgerð með inndælingu gass inn í augað vegna sjónhimnuloss og var að auki með makúlugat (7). Fyrsta rannsóknin þar sem skurðaðgerð var beitt sem meðferð við makúlugati framkvæmdu Kelly og Wendel árið 1991 og fékkst góður árangur með glerhlaupsaðgerð og gasinndælingu (8).

Síðan þá hefur meðferð makúlugats verið glerhlaupsaðgerð með gasinndælingu, fjarlæging á sýnilegri himnu yfir sjónhimnu og lega á grúfu eftir aðgerð. Í glerhlaupsaðgerð er sem allra mest af glerhlaupi augans fjarlægt og saltvatn látið renna inn á meðan svo augað falli ekki saman. Himna

á yfirborði sjónu er fjarlægð með demantsbursta og/eða lítilli töng og gasi er sprautað inn í gegnum augnvegginn (*pars plana*) og er oftast notað brenni-steinshexaflúoríð (SF_6). Eftir aðgerð þarf sjúklingur að liggja á grúfu því þá er makúla „efsti“ hluti augans og gasið sem flýtur upp þrýstir á brúnir gatsins. Gasið endist í um 7-10 daga þar til það frásogast og augað framleiðir vökva sem kemur í stað gassins og glerhlaupsins.

Til að bæta árangur af makúlugatsaðgerðum hafa skurðlæknar reynt ýmislegar viðbótaraðgerðir, eða notast við hjálparefni (adjuvant). Eldri rannsóknir sýndu að transforming growth factor β_2 (TGF β_2) höfðu þau áhrif að brúnir makúlugata sléttust í 91-96% tilfella (9, 10). Þetta hafði þau áhrif að skurðlæknar fóru að nota ýmis hjálparefni sem innihélt TGF β_2 og þar á meðal blóðflöguþykki sem var unnið úr blóði sjúklingsins og hefur það verið notað hér á landi. Þá er blóðflöguþykki sprautað beint yfir gatið og hafa sumar rannsóknir sýnt fram á betri árangur með því að nota blóðflögur (11, 12), en aðrar rannsóknir hafa ekki sýnt fram á það með óyggjandi niðurstöðum að það bæti árangur að nota blóðflöguþykki eða annað efni sem inniheldur TGF β_2 (2, 13, 14).

Hvenær á að framkvæma skurðaðgerð eftir að makúlugat greinist?

Ekki hefur verið sýnt fram á að skurðaðgerð bæti árangur þegar gatið er á stigi 1, því um 40% makúlugata á stigi 1 gengu til baka af sjálfu sér (15).

Aðeins ein framvirk slembirannsókn hefur verið gerð á götum á stigi 2 og þar kom í ljós að 20% þeirra sem fóru í skurðaðgerð vegna stigs 2 makúlugats þróuðust áfram í stig 3-4 en 70% í viðmiðunarhópnum sem ekki fór í aðgerð (16).

Þegar gat er á stigi 3 eða 4 hafa ýmsar rannsóknir sýnt að skurðaðgerð er kjörmeðferð. Gat lokast í 69-96% tilfella með skurðaðgerð, en aðeins um 4% gata lokuðust ef ekkert var að gert (17).

Því er ljóst að göt á stigi 3 og 4 á að gera við með skurðaðgerð, og sennilega ef gat er á stigi 2 en ekki ef gat er á stigi 1.

Membrana limitans interna er grunnhimna sem mynduð er af Mullersfrumum og aðskilur sjónhimnu frá glerhlaupi. Það eru kenningar uppi um að *membrana limitans interna* geti átt þátt í meinmyndun makúlugata (18, 19) og rannsóknir hafa sýnt hag af því að *membrana limitans interna* sé fjarlægð (20-22). Hins vegar getur oft verið erfitt að finna *membrana limitans interna* og því hafa verið búin til hjálparefni til að auðvelda skurðlæknum að finna hana og það litarefni sem mest hefur verið notað er *Indocyanide Green*. Ekki eru menn sammála um ágæti *Indocyanide Green* og þó að notkun þess hjálpi mikið við að finna *membr-*

Fjöldi sjúklinga	25
Fjöldi augna	29
Fjöldi aðgerða	32
Karlar	4
Konur	21
Meðalaldur	68 (46-78)
Karlar	73 (65-78)
Konur	67 (46-74)
Gráða gats	
2. gráða	3
3. gráða	21
4. gráða	5

ana limitans interna þá hafa sumar rannsóknir gefið vísbendingar um það að *Indocyanide Green* gæti haft eiturrhif á frumur sjónhimnu (23-25).

Markmið þessarar rannsóknar var að taka saman árangur af makúlugats skurðaðgerðum á Íslandi á árunum 1996-2002 og meta annars vegar hvort gat grói og hins vegar hvort sjón batni og athuga þátt hjálparefna í árangri aðgerðanna.

Efniviður og aðferðir

Rannsóknin er afturvirk og farið var yfir gögn allra sjúklinga sem fóru í aðgerð vegna makúlugats frá því að makúlugatsaðgerðir hófust á Íslandi 1996 til 31. desember 2002. Í rannsókninni voru 25 sjúklingar sem fóru í 32 aðgerðir á 29 augum. Allar aðgerðir voru framkvæmdar á skurðeild Landspítala af þremur augnlæknum.

Upplýsingar um sjúklinga fyrir aðgerð eru í töflu I. Sjö aðgerðir voru gerðar á hægri auga, 14 á vinstri auga og hjá fjórum sjúklingum var gerð aðgerð á báðum augum.

Aðgerð fólst í glerhlaupsaðgerð og inndælingu gasblöndu í augað. Í öllum aðgerðum var leitað að himnu yfir makúlu og hún fjarlægð ef fannst. Oft var ekki skráð í aðgerðarlýsingu hvort um var að ræða epiretinalhimnu eða *membrana limitans interna*. Sjúklingar lágu á grúfu í sjö daga eftir aðgerð. Aðgerð þurfti að endurtaka á þremur augum.

Í 12 augum voru settar blóðflögur á gatið, í átta augum var notað *Indocyanide Green* eingöngu, í fjórum augum voru bæði notaðar blóðflögur og *Indocyanide Green*, og í fimm augum voru hvorki notaðar blóðflögur né *Indocyanide Green*.

Í 15 augum af 29 var epiretinal himna og/eða *membrana limitans interna* fjarlægð.

Sjón fyrir aðgerð var frá fingurtalningu til 0,5. Beyglusjón var einungis skráð í átta tilfellum af 29.

	Gat gróið	>2 línur	Himna fundin
Allir (100%)	79,3%	37,5%	51,7%
Blóðflögur (41,4%)	83,3%	50,0%	8,3%
ICG (27,6%)	75,0%	12,5%	81,5%
Bífl og ICG(13,8%)	100,0%	50,0%	75,0%
Hvorugt (17,2%)	60,0%	40,0%	60,0%

Síðfræði

Það var fengið leyfi vísindasiðanefndar Landspítala og Persónuverndar og nöfn sjúklinga voru dulkóðuð.

Staðtöluleg úrvinnsla gagna

Þegar bornar voru saman tölur um sjón fyrir og eftir aðgerð í heildina var notað X^2 -próf en þegar bornir voru saman hópar innan sjúklingahópsins til að meta hvort að sjón batnaði um tvær línur eða meira var notað *Fisher Exact Test* þar sem hópar voru litlir.

Niurstöður

Lokun á makúlugati:

Í 21 auga lokaðist makúlugatið í einni aðgerð og í tveimur augum til viðbótar lokaðist gatið eftir aðra aðgerð. Gat lokaðist þar af leiðandi í 72% tilfella eftir eina aðgerð og í 79% tilfella eftir tvær aðgerðir

Sjónbati:

Í heildina varð marktækur bati á sjón eftir aðgerð miðað við fyrir aðgerð ($p < 0,02$). Sjón batnaði um ≥ 2 línur í 11 augum af 29 (38%), sjón var sú sama (það er batnaði eða versnaði minna en tvær línur) í 16 augum af 29 (55%) og sjón versnaði um ≥ 2 línur í tveimur augum af 29 (7%).

Ekki var marktækur munur á sjónbata ef tekið var tillit til viðbótarmeðferðar þó svo að það væri tilhneiging til betri útkomu hjá blóðflöguhóp miðað við *Indocyanide Green* hóp. Í töflu II er samantekt á niðurstöðum á sjónbata, hvort gat hafi gróið eða himna fundist og hvaða viðbótarmeðferð var notuð.

Snemmkomnir fylgikvillar:

Sjónhinnulos varð á þremur augum í kjölfar aðgerðar við makúlugati. Í einu tilfelli þurfti tvær aðgerðir til að sjónhimna legðist að og þar versnaði sjón; í öðru tilfelli lagðist sjónhimna að eftir eina aðgerð og sjón hélst sú sama og í þriðja tilfelli lagðist sjónhimnan að án aðgerðar. Í öllum tilfellum greru götin.

Síðkomnir fylgikvillar:

Velþekktur síðbúinn fylgikvilli makúlugatsaðgerða er skýmyndun í augasteini (cataract). Meðferð skýmyndunar í augasteini er augasteinaskipti og því þarf að taka tillit til þess hvort skipt hafi verið um augastein þegar sjónbati eftir makúlugatsaðgerð er metinn. Í rannsókninni var skipt um augastein í samtals 12 augum af 29. Í fjórum augum var búið að skipta um augastein áður en makúlugatsaðgerðin var gerð, var því sjón fyrir og eftir makúlugatsaðgerðina (pre- og post-op sjón) mæld eftir augasteinaskiptin, og hjá tveimur þeirra batnaði sjónin um ≥ 2 línur (50%).

Í átta augum var skipt um augastein eftir að makúlugatsaðgerðin var gerð og því var sjón fyrir aðgerð (pre-op sjón) mæld áður en skipt var um augastein, en sú sjón sem var mæld eftir makúlugatsaðgerð (post-op sjón) var mæld eftir að skipt hafði verið um augastein einnig. Hjá fjórum af þessum augum batnaði sjón um tvær línur eða meira (50%).

Umræða

Í rannsókninni kom í ljós að í heildina var anatómískur árangur (það er að gat grói) 79%. Þetta er heldur betri árangur en í rannsóknum birtum 1993 og 1997 þar sem var sýnt fram á 69-73% (3, 24), en nýrri rannsóknir hafa sýnt fram á enn betri árangur eða 88-95% (20-22). Sjón batnaði um tvær línur eða meira hjá 38% augna sem er lakara en þegar borið er saman við erlendar rannsóknir þar sem sjónbati var 72-92% en munurinn kann að stafa af því að í þeim rannsóknum var algengara að sjúklingar færu í augasteinaskipti um leið og makúlugatsaðgerðin var gerð (20,21).

Í tveimur augum versnaði sjón um tvær línur eða meira og var það annars vegar sjúklingur sem fór úr 0,4 í 0,2 og makúlugatið greri ekki, og hins vegar sjúklingur sem fór úr 0,2 í fingurtalningu en sá sjúklingur fékk sjónhimmuloss eftir makúlugatsaðgerðina þar sem makúla var af og þurfti tvær aðgerðir til að festa hana niður. Í því tilfelli grer gatið í makúlu, en sjónversnun má að öllum líkindum rekja til sjónhimmuloss.

Í 11 tilfellum batnaði sjón um tvær línur eða meira. Í öllum tilfellum greri makúlugatið og virðist því vera mikilvægt að gat grói til að sjón batni.

Mjög svipuð tíðni var á gróanda á gati hvort sem notaðar voru blóðflögur eða *Indocyanide Green*, eða 83,3% á móti 75%. Aftur á móti virtist vera tilhneiging til að sjónbati væri meiri í blóðflöguhóp en í *Indocyanide Green* hóp, því í blóðflöguhóp batnaði sjón um ≥ 2 línur í sex af tólf sjúklingum (50%) en í *Indocyanide Green* batnaði sjón einungis hjá einum sjúkling af átta (13%) en þessi munur var ekki marktækur ($p=0,211$).

Ekki var tekið tillit til þess hvort að beyglusjón batnaði eða ekki, en það er vitað að það er til mikilla bóta fyrir sjúklinginn þegar tekst að laga hana þó svo að sjón batni ekki samkvæmt mælingum á Snellensþjaldi. Ástæðan fyrir því að ekki var tekið tillit til bata á beyglusjón var hve illa það var skráð, það er hvort hún hafi verið til staðar fyrir aðgerð og síðan hvort hún hafi batnað.

Það kom töluvert á óvart í þessari rannsókn að fjarlæging himnu á yfirborði sjónu og/eða *membrana limitans interna* virðist skipta litlu máli í bæði sjónbata og gatgróanda samanber töflu II. Þetta er í ósamræmi við nýlegar rannsóknir þar sem sýnt er fram á að fjarlæging á yfirborðshimnu og/eða *membrana limitans interna* sé til bóta (21, 22). Hins vegar eru aðrar rannsóknir sem hvorki sýna fram á meiri sjónbata né að gat grói betur þó svo að himna sé fjarlægð (20, 26).

Á undanförunum misserum hafa nokkrar rannsóknir leitt að því líkur að *Indocyanide Green* kunni að hafa eiturrhif á sjónhimnu (20-22) og getur það skýrt að einhverju leyti þennan mun sem var á sjónbata hjá blóðflöguhópi annars vegar og hjá *Indocyanide Green* hóp hins vegar.

Önnur skýring gæti einnig verið sú að *Indocyanide Green* var notað meira í seinni hluta rannsóknartímabilsins og því var styttri tími sem þeim sjúklingum var fylgt eftir. Makúlugatsaðgerðir á Íslandi hafa einungis verið gerðar síðustu átta ár og enn sem komið er er sjúklingahópurinn lítill. Það er þó ljóst að skurðaðgerð við makúlugati er góður kostur hvort sem tekið er tillit til anatómíks bata eða sjónbata. Einnig er vel þekkt að makúlugatsaðgerðir laga oft á tíðum beyglusjón sem í mörgum tilfellum er jafnvel meira truflandi en sjónminnkunin sem slík. Ekki fékkst svar við spurningunni um hvort viðbótarmeðferð bæti árangur aðgerða hér á landi þar sem munur milli meðferðarhópa var ekki marktækur.

Heimildir

1. Knapp H. Über isolierte zerreissungen der aderhaut in folge von traumen auf dem augapfel. Arch Aug Ohrenheilk 1869; 1: 6.
2. Wendel RT, Patel AC, Kelly NE, Salzano TC, Wells JW, Novack GD. Vitreous surgery for macular holes. Ophthalmology 1993; 100: 1671-6.
3. Gass JD. Idiopathic senile macular hole: Its early stages and pathogenesis. Arch Ophthalmol 1988; 106: 629-39.
4. Johnson RN, Gass JD. Idiopathic macular holes: Observations, stages of formation, and implications for surgical intervention. Ophthalmology 1988; 95: 917-24.
5. Morgan CM, Schatz H. Idiopathic macular holes. Am J Ophthalmol 1985; 99: 437-44.
6. Quillen DA, Blodi BA. Clinical Retina. AMA press 2002.
7. Bidwell AE, Jampol LM, Goldberg MF. Macular holes and excellent visual acuity. Case report. Arch Ophthalmol 1988; 106: 1350-1.
8. Kelly NE, Wendel RT. Vitreous surgery for idiopathic macular holes. Results of a pilot study. Arch Ophthalmol 1991; 109: 654 9.
9. Smiddy WE, Glaser BM, Thompson JT, Sjaarda RN, Flynn HW Jr, Hanham A, et al. Transforming growth factor-beta 2 significantly enhances the ability to flatten the rim of sub-retinal fluid surrounding macular holes. Preliminary anatomic

- results of a multicenter prospective randomized study. *Retina* 1993; 13: 296-301.
10. Lansing MB, Glaser BM, Liss H, Hanham A, Thompson JT, Sjaarda RN, et al. The effect of pars plana vitrectomy and transforming growth factor-beta 2 without epiretinal membrane peeling on full-thickness macular holes. *Ophthalmology* 1993; 100: 868-71; disc 871-2.
 11. Paques M, Chastang C, Mathis A, Sahel J, Massin P, Dosquet C, et al. Effect of autologous platelet concentrate in surgery for idiopathic macular hole: results of a multicenter, double-masked, randomized trial. Platelets in Macular Hole Surgery Group. *Ophthalmology* 1999; 106: 932-8.
 12. Minihan M, Goggin M, Cleary PE. Surgical management of macular holes: results using gas tamponade alone, or in combination with autologous platelet concentrate, or transforming growth factor 2. *Br J Ophthalmol* 1997; 81: 1073-9.
 13. Benson WE, Cruickshanks KC, Fong DS, Williams GA, Bloome MA, Frambach DA, et al. Surgical management of macular holes: a report by the American Academy of Ophthalmology. *Ophthalmology* 2001; 108: 1328-33.
 14. Smiddy WE, Pimentel S, Williams GA. Macular hole surgery without using adjunctive additives. *Ophthalmic Surg* 1997; 28: 713-7.
 15. de Bustros S. Vitrectomy for prevention of macular holes. Results of a randomized multicenter clinical trial. Vitrectomy for Prevention of Macular Holes Study Group. *Ophthalmology* 1994; 101: 1055-9; disc 1060.
 16. Kim JW, Freeman WR, Azen SP, el-Haig W, Klein DJ, Bailey IL. Prospective randomized trial of vitrectomy or observation for stage 2 macular holes. Vitrectomy for Macular Hole Study Group. *Am J Ophthalmol* 1996; 121: 605-14.
 17. Freeman WR, Azen SP, Kim JW, el-Haig W, Mishell DR 3rd, Bailey I. Vitrectomy for the treatment of full-thickness stage 3 or 4 macular holes. Results of a multicentered randomized clinical trial. The Vitrectomy for Prevention of Macular Holes Study Group [erratum appears in *Arch Ophthalmol* 1997; 115: 636]. *Arch Ophthalmol* 1997; 115: 11-21.
 18. Micheals RG. A clinical and histopathologic study of epiretinal membranes affecting the macula and removed by vitreous surgery [review]. *Trans Am Ophthalmol Soc* 1982; 80: 580-656.
 19. Smiddy WE, Micheals RG, de Bustros S, de la Cruz Z, Green WR. Histopathology of tissue removed during vitrectomy for impending idiopathic macular holes. *Am J Ophthalmol* 1989; 108: 360-4.
 20. Smiddy WE, Feuer W, Cordahi G. Internal limiting membrane peeling in macular hole surgery. *Ophthalmology* 2001; 108: 1471-6.
 21. Da Mata AP, Burk SE, Riemann CD, Rosa RH Jr, Snyder ME, Petersen MR, et al. Indocyanine green-assisted peeling of the retinal internal limiting membrane during vitrectomy surgery for macular hole. *Ophthalmology* 2001; 108: 1187-92.
 22. Haritoglou C, Gass CA, Schaumberger M, Ehrt O, Gandorfer A, Kampik A. Macular changes after peeling of the internal limiting membrane in macular hole surgery. *Am J Ophthalmol* 2001; 132: 363-8.
 23. Enaida H, Sakamoto T, Hisatomi T, Goto Y, Ishibashi T. Morphological and functional damage of the retina caused by intravitreal indocyanine green in rat eyes. *Graefes Arch Clin Exp Ophthalmol* 2002; 240: 209-13.
 24. Haritoglou C, Gandorfer A, Gass CA, Schaumberger M, Ulbig MW, Kampik A. Indocyanine green-assisted peeling of the internal limiting membrane in macular hole surgery affects visual outcome: a clinicopathologic correlation. *Am J Ophthalmol* 2002; 134: 836-41.
 25. Gass CA, Haritoglou C, Schaumberger M, Kampik A. Functional outcome of macular hole surgery with and without indocyanine green-assisted peeling of the internal limiting membrane. *Graefes Arch Clin Exp Ophthalmol* 2003; 241: 716-20.
 26. Margherio RR, Margherio AR, Williams GA, Chow DR, Banach MJ. Effect of perifoveal tissue dissection in the management of acute idiopathic full-thickness macular holes. *Arch Ophthalmol* 2000; 118: 495-8.

Bréf til ritstjórnar Læknablaðsins

Örn Ólafsson

Að gefnu tilefni vil ég benda á eftirfarandi:

Pegar hópar eða lönd eru borin saman með tilteknum mælingum þá er spurt, hvernig er aðferð valin til samanburðar? Af hverju getum við ekki alltaf notað meðaltöl mælinganna til samanburðar? Þær samtektir (statistics), t.d. meðaltöl, sem notuð eru við samanburð mega ekki vera of háðar því hvort einni mælingu er sleppt eða ekki, eins og gildir um íslenska meðaltalið í grein (1). Ef tiltekinni mælingu er sleppt þar fellur meðaltalið um 30%, sjá (2).

Pegar tölfraeðiaðferð er valin til samanburðar á höpum á rétt val aðferðar að tryggja að niðurstaðan standi ekki og falli með því hvort ein mæling sé með eða ekki! Meðaltöl eru því ekki notuð til

samaburðar þar sem dreifingar mælinganna eru mjög skekktar (skewed) eins og í grein (1), sjá einnig (3). Ég hef orðið var við í fleiri greinum í Læknablaðinu að ekki væri tekið tillit til ofangreindra atriða við val á aðferðum til samanburðar. Afleiðingar þessa eru aferandi í fyrrgreindum tilvikum.

Því vek ég athygli á þessum misbrest.

Heimildir

1. Sveinbjörnsdóttir S, Guðnadóttir AS, Þjóðleifsson B. Vísindastörf á Landspítala. *Læknablaðið* 2004; 90: 839-45.
2. Ólafsson Ö. Tvær athugasemdir vegna greinarinnar „Vísindastörf á Landspítala“ í desemberhefti Læknablaðsins 2004. *Læknablaðið* 2005; 91: 182-3.
3. Sveinbjörnsdóttir S, Guðnadóttir AS, Þjóðleifsson B. Svar við athugasemd Arnar Ólafssonar. *Læknablaðið* 2005; 91: 183.

Höfundur er stærðfræðingur og aðjúnkt við læknadeild HÍ.