

# Rof á efri bogagöngum – sjúkratilfelli

Bryndís Baldvinsdóttir<sup>1</sup>, Martina Vigdís Nardini<sup>1</sup>, Ingvar Hákon Ólafsson<sup>2</sup>, Ólafur Guðmundsson<sup>3</sup>, Sigurður Stefánsson<sup>3</sup>

## ÁGRIP

Rof á efri bogagöngum innra eyra (*superior canal dehiscence*) getur valdið sérstæðri einkenamynd, það er heyrnardeyfu, svima og sjálfheyrn (*autophonia*). Hægt er að lækna sjúklinginn með skurðaðgerð. 28 ára hraust kona leitaði til ýmissa lækna um nokkurra mánaða skeið vegna hellu fyrir vinstra eyra, svima og sjálfheyrnar. Einkennin höfðu

ágerst. Uppvinnsla leiddi í ljós rof á efri bogagöngum vinstra eyra. Fór sjúklingurinn í aðgerð og löguðust einkennin. Töf getur orðið á greiningunni enda um sjaldgæfan sjúkdóm að ræða. Mikilvægt er að hafa rof á efri bogagöngum í huga þegar sjúklingar með þessi einkenni leita læknis.

## Inngangur

Höfundar eru öll læknar.

<sup>1</sup>Skurðlækningasviði, <sup>2</sup>heila- og taugaskurðeild, <sup>3</sup>háls-, nef- og eyrnadeild Landspítala.

Bogagöng innra eyrans eru þrjú talsins og mikilvægur hluti jafnvægiskerfis líkamans. Rof á efri bogagöngum (*superior canal dehiscence*) er sjaldgæf orsök heyrnardeyfu og svima.<sup>1,2</sup> Fáir hafa greinst á Íslandi. Níu Íslendingar hafa farið í aðgerð í lækningatilgangi (apríl 2015). Fjórir fyrstu sjúklinganir sem þurftu aðgerð fóru til Baltimore í Bandaríkjunum. Hinir 5 fóru í aðgerð hér á landi og er hér lýst einu þeirra tilfella.

## Tilfellið

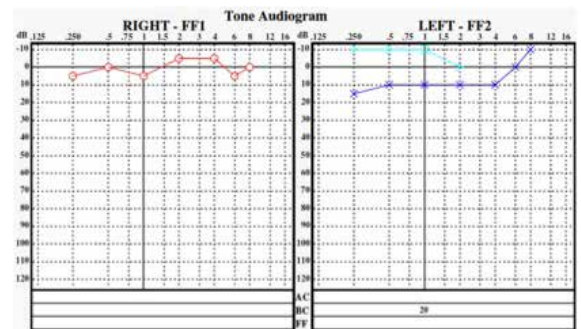
28 ára hraust kona hafði fundið fyrir svima og hellu fyrir vinstra eyra um þriggja mánaða skeið. Sviminn lýsti sér sem sundl (*dizziness*). Sjónsviðið hreyfðist og virtist við nánari skoðun gera það í takt við hjartsláttinn. Helst gerðist það þegar höfðinu var snúið langt yfir til annarrar hvorrar hliðarinnar. Einnig varð þessara sjónsviðsáhrifa vart við utanaðkomandi áreiti, svo sem titring. Viðkomandi leitaði til mismunandi lækna sem gerðu ýmsar rannsóknir án þess að greining fengist. Meðal annars var gerð segulóm skoðun (*magnetic resonance imaging*) af höfði til að útiloka meinsemdir og kom sú rannsókn eðlilega út. Við frekari eftirgrennslan kom í ljós að einkennin voru töluvert meiri en sjúklingurinn hafði í fyrstu látið uppi. Hluti þess var að hún hafði hreinlega ekki áttað sig á að ástandið væri svo óeðlilegt sem raun bar vitni. Til að mynda var ljóst að viðkomandi var með talsverða sjálfheyrn (*autophony*). Það lýsti sér þannig að sjúklingurinn heyrði stöðugt eigin hjartatóna og hreyfingar um hálsliði. Þá heyrðist einnig marrandi hljóð við allar augnhreyfingar. Það var orðið óbærilegt fyrir sjúklinginn að tala þar sem eigin rödd glumdi í höfðinu.

Höfundar fengu samþykki sjúklings fyrir þessari umfjöllun og birtingu.

Fyrirspurnir: Bryndís Baldvinsdóttir [bryndisbaldvins@gmail.com](mailto:bryndisbaldvins@gmail.com)

Greinin barst 12. nóvember 2015, samþykkt til birtingar 9. mars 2016.

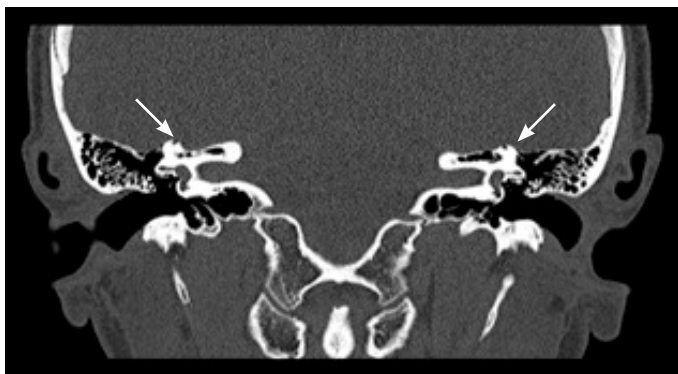
Höfundar hafa útfyllt eyðublað um hagsmunatengsl.



Mynd 1. Heyrnarmæling sýndi fram á góða heyrn á báðum eyrum. Ljósbláa línan sýnir óvenju góða beinleiðni á vinstra eyra.

Fór svo að sjúklingnum var beint til sérfræðings á háls-, nef- og eyrnadeild Landspítala. Fór þar fram ítarleg uppvinnsla. Fólst skoðunin meðal annars í að viðkomandi lækni setti tónkvísl á sköflungshnyðju (*malleolus medialis*) sjúklingsins sem heyrði þá greinilega hljóðið frá titrandi tónkvíslinni í vinstra eyra sínu. Heyrnarmæling sýndi góða heyrn, sjá mynd 1. Því næst var gert Tullio-próf. Í því felst að athuga hvort sjúklingurinn fái augntif (*nystagmus*) við hávaðaáreiti. Reyndist það vera jákvætt í þessu tilfelli og komu fram bæði talsvert augntif og svimi við prófunina.

Greiningin fékkst svo með háskerpu tölvusneidmyndum af klettbeinum (*temporal bones*) sem sýndu fram á eyðingu beins í efri bogagöngunum, sjá mynd 2. Sjúklingurinn fór í framhaldinu í skurðaðgerð þar sem þétt var með eigin bandvef og beinmulningi þar sem rofið hafði orðið. Aðgerð sem þessi er gerð í gegnum opnun á höfuðkúpu ofanfrá og gatið síðan staðfest nákvæmlega með staðsetningartæki (*navigation system*). Rofið þótti stórt, eða um 6 millimetrar að lengd, sjá



**Mynd 2.** Tölvusneiðmyndin sýndi eyðingu á efri bogagöngum (superior canal dehiscence). Örvarnar benda á beineyðinguna.

mynd 3. Strax eftir aðgerðina fann sjúklingurinn til mikils léttis og munaði mest um að sjálfheyrnin var ekki lengur til staðar. Það sem kom einnig í ljós eftir aðgerðina var að sjúklingurinn hafði líka einkenni frá sambærilegu rofi hægra megin. Einkennin frá vinstra eyra höfðu sennilega yfirgnæft þau einkenni og var þetta ekki vitað fyrir aðgerðina. Sjúklingurinn var mjög ánægður með árangur aðgerðarinnar. Sjálfheyrnin á vinstra eyra hvarf en hins vegar stóðu eftir svimaþægindi og stafa þau af öllum líkindum af rofinu hægra megin.

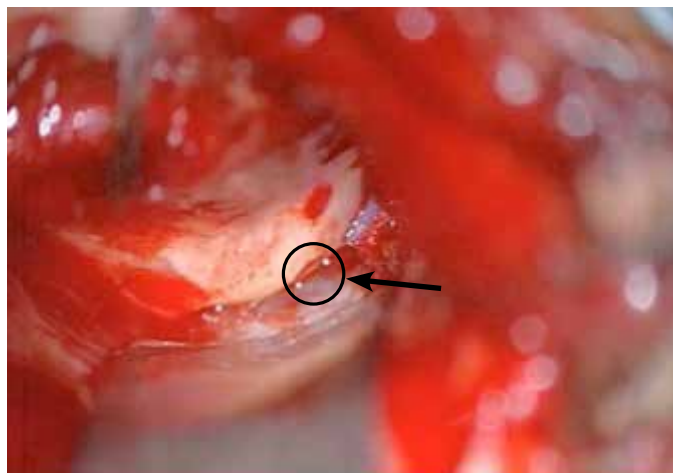
### Umræða

Rofi á efri bogagöngum var fyrst lýst árið 1998 af Dr. Lloyd Minor og félagum.<sup>1</sup> Óvíst er með algengi sjúkdómsins en krufningarannsóknir hafa bent til að algengi rofs á efri bogagöngum sé um 0,7%. Er þá álitnið að um tilviljanagreiningu sé að ræða.<sup>3</sup> Þannig er ekki vitað hversu margir þeirra sem hafa beineyðingu á þessu svæði hafa í raun klínísk einkenni.

Oft eru sjúklingarnir með skerta loftheyrn á lægri tíðnum. Heyrnarmæling sýnir þá leiðniheyrnartap en ístaðaviðbragð er eðlilegt. Þetta leiðniheyrnartap stafar af truflun í innra eyra vegna aukagats eða „þriðja glugga“ á beinvölundarhúsinu (*labyrinth osseus*) og er á ensku kallað *inner ear conductive deafness*.<sup>9</sup>

Undirliggjandi ástæður rofs á bogagöngum eru helst taldar vera að beinþekjan yfir efsta hluta efri bogapípunnar nái aldrei eðlilegri þykkt og þynnist smám saman og rofni jafnvel í sumum tilfellum með tímanum. Þá virðast höfuðhögg einnig geta stuðlað að því að rof verði. Trúlega er einhver blanda af þessu tvennu til staðar hjá mörgum sjúklingum.<sup>3</sup> Í þessu tiltekna tilfelli var ekki vitað til að sjúklingurinn hefði fengið höfuðhögg sem gæti hafa orsakað þetta. Sjúklingurinn hafði nokkuð mikil einkenni sem hömluðu verulega í daglegu lífi. Rofið reyndist einnig nokkuð stórt, eða um 6 millimetra langt. Rannsókuð hafa verið tengslin milli stærðar rofs og einkenna sjúklinganna og hafa þær verið misvísandi.<sup>4,6</sup> Hefur þannig ekki verið hægt að fullyrða neitt um tengslin þar á milli.

Sjúklingurinn í þessu tilfelli reyndist vera með einkennagefandi rof beggja vegna. Óvíst er með algengi þess en erlendar



**Mynd 3.** Mynd úr aðgerðinni sem sýnir beineyðinguna. Örin bendir á gat inn í efri bogagöngin (superior canal). Gatið var um 6 mm að lengd.

greinar gefa til kynna að svo geti verið í 25-50% af öllum greindum tilfellum.<sup>7,8</sup> Skal þó taka slíkum tölum með fyrirvara þar sem tilfelli eru fá.

Heyrnardeyfa og svimi eru í sjálfu sér ekki sjaldgæf einkenni. Sjálfheyrn er þó ekki algeng og er mikilvægt að fá fram við sögutöku ef sjúklingur finnur fyrir slíku.<sup>9</sup> Það gæti tafið greiningu að sjúklingarnir fela ef til vill eitt mest afgerandi einkennið sem er einmitt sjálfheyrnin. Ástæður þess geta verið að þeir óttast að vera taldir með geðræna kvilla. Þetta endurspeglar enn og aftur mikilvægi góðrar sögutöku. Háskerputölvusneiðmyndir eru jafnan gerðar til að sýna fram á beineyðinguna.<sup>10</sup> Önnur greiningarleið er svokallað VEMP-próf (*Vestibular Evoked Myogenic Potential*). Það er próf sem gengur út á að hljóðörvun er gefin í eyrað sem prófað er og síðan er vöðvavirknin í hliðvendivöðva (*sternocleidomastoideus muscle*) sömu hliðar mæld. Sjúklingar með rof á bogagöngum fá fram virkni í vöðvanum við lægri hljóðstyrk en heilbrigðir einstaklingar. Þeir hafa sem sagt lægri þröskuld fyrir líkamlegum viðbrögðum við hljóðáreiti.<sup>7,9</sup> VEMP-próf var ekki framkvæmt í þessu tilfelli heldur þótti greiningin fást nægilega örugglega fram með sögutöku, skoðun og tölvusneiðmyndum.

Rannsóknir hafa gefið til kynna að árangur af aðgerð sé góður og nokkrar tegundir aðgerða finnast sem hver og ein hafa gefið ágætan árangur.<sup>2,10</sup>

Sjaldgæft er að sjúklingar greinist með einkennagefandi rof á bogagöngum. Mögulega stafar það af einkennamyndinni sem er nokkuð sérstök og því að sjúklingar eru ef til vill ekki tilbúnir til að greina frá öllum sínum einkennum. Meðal helstu mismunargreininga eru geðræni kvillar. Þetta tilfelli sýnir nokkuð dæmigerða einkennamynd. Til að geta greint sjúklinga með þennan sjúkdóm þarf maður að þekkja til einkennanna og fá fram góða lýsingu hjá sjúklingnum. Þetta tilfelli undirstrikar mikilvægi góðrar sögutöku.

## Heimildir

1. Minor LB, Solomon D, Zinreich JS, Zee DS. Sound- and/or pressure-induced vertigo due to bone dehiscence of the superior semicircular canal. *Arch Otolaryngol Head Neck Surg* 1998; 124: 249-58.
2. Minor LB. Superior canal dehiscence syndrome. *Am J Otol* 2000; 21: 9-19.
3. Chilvers G, McKay-Davies I. Recent advances in superior semicircular canal dehiscence syndrome. *J Laryngol Otol* 2015; 129: 217-25.
4. Chien WW, Janky K, Minor LB, Carey JP. Superior canal dehiscence size: multivariate assessment of clinical impact. *Otol Neurotol* 2012; 33: 810-5.
5. Pfammatter A, Darrouzet V, Gartner M, Somers T, Van Dinther J, Tralbalzini F, et al. A superior semicircular canal dehiscence syndrome multicenter study: is there an association between size and symptoms? *Otol Neurotol* 2010; 31: 447-54.
6. Chi FL, Ren DD, Dai CF. Variety of audiologic manifestations in patients with superior semicircular canal dehiscence. *Otol Neurotol* 2010; 31: 2-10.
7. Niesten ME, McKenna MJ, Herrmann BS, Grolman W, Lee DJ. Utility of cVEMP in bilateral superior canal dehiscence syndrome. *Laryngoscope* 2013; 123: 226-32.
8. Nadgir RN, Ozonoff A, Devaiah AK, Halderman AA, Sakai O. Superior semicircular canal dehiscence: congenital or acquired condition? *AJNR Am J Neuroradiol* 2011; 32: 947-9.
9. Merchant SN, Rosowski JJ, McKenna MJ. Superior semicircular canal dehiscence mimicking otosclerotic hearing loss. *Adv Otorhinolaryngol* 2007; 65: 137-45.
10. Gioacchini FM, Alicandri-Ciuffelli M, Kaleci S, Scarpa A, Cassandro E, Re M. Outcomes and complications in superior semicircular canal dehiscence surgery: A systematic review. *Laryngoscope* 2015.

## ENGLISH SUMMARY

## Superior canal dehiscence - Case report

Bryndís Baldvinsdóttir, Martina Vigdís Nardini, Ingvar Hákon Ólafsson, Ólafur Guðmundsson, Sigurður Stefánsson

Superior canal dehiscence is a rare syndrome. The symptoms consist of hearing loss, dizziness and autophonia. The patient can be cured with surgery. A 28 year old woman went to several doctors for several months due to diminished hearing, dizziness and autophonia. The symptoms got worse. A work-up led to the diagnosis of superior canal dehiscence

in the left ear. She underwent surgery and her symptoms improved. A latency in diagnosis is expected as the syndrome is rare. It's important to think of superior canal dehiscence when patients complain of these symptoms.

*Landspítali, University Hospital, Reykjavík, Iceland.*

**Key words:** superior canal dehiscence, autophonia, dizziness, hearing deficit.

**Correspondence:** Bryndís Baldvinsdóttir, [bryndisbaldvins@gmail.com](mailto:bryndisbaldvins@gmail.com)