

# Trefjavefslungnabólga tengd notkun lyfsins amíóðarón

## Sjúkratilfelli og yfirlit

### Ágrip

Ólafur Á.  
Sveinsson<sup>1</sup>  
NÁMSLÆKNIR

Helgi J. Ísaksson<sup>2</sup>  
SÉRFRÆÐINGUR Í  
LÍFFÆRAMEINAFRÆÐI

Gunnar  
Guðmundsson<sup>1,3</sup>  
SÉRFRÆÐINGUR Í  
LYF-, LUNGNA- OG  
GJÖRGÆSLULÆKNINGUM

**Tilgangur:** Tilgangur rannsóknarinnar var að lýsa sjúkratilfellum trefjavefslungnabólgu sem tengdust notkun lyfsins amíóðarón á Íslandi.

**Efniviður og aðferðir:** Aftursæ rannsókn þar sem upplýsingar voru fengnar úr sjúkraskráum árin 1984-2003. Sjúkraskrár voru yfirfarnar og kannaðar myndgreiningarniðurstöður, vefjafræðilegar niðurstöður og meðferð sjúklinga.

**Niðurstöður:** Lýst er þremur tilfellum trefjavefslungnabólgu hjá tveimur körlum og einni konu og greiningu og meðferð þeirra. Gefið er yfirlit yfir stöðu þekkingar.

**Ályktanir:** Nauðsynlegt er fyrir lækna að vera meðvitaðir um að amíóðarón getur valdið lungnabreytingum og að mikilvægt er að fylgjast vel með sjúklingum sem taka lyfið.

### Inngangur

Trefjavefslungnabólga (organising pneumonia) er sjúkdómsástand í lungum sem skilgreint er með klínískum einkennum, myndgreiningarrannsóknunum og vefjafræðilegum breytingum í sameiningu (1). Klínísk einkenni eru oft hósti, mæði, hækkaður líkamshiti og almennur slappleiki. Algengt er að einkennin hafi verið til staðar í nokkrar vikur (1, 2). Oftast heyrast brak við lungnahlustun. Í blóðrannsóknnum koma fram merki um bólgu með mikilli hækkun á CRP og sökki. Einnig er algengt að sjá lækkun á súrefnisþrýstingi í slagæðablóðgasamælingum. Lungnarannsóknir sýna herpu og skerðingu á loftdreifiprófi með kolmónoxíði. Myndgreiningarrannsóknir geta sýnt fjölbreytt mynstur, til dæmis dreifðar millivefsíferðir, afmarkaðar lungnablöðruíferðir eða staka hnúða (2, 3). Vefjafræðileg skilgreining er eftirfarandi: Í fjarlægum (distal) loftvegum eru til staðar sprotar af græðsluvef sem spannar frá fíbrín seytri til lauserðs bandvefs án kollagens með trefjakímfrumum. Oftast eru breytingarnar í lungnablöðrum en geta einnig verið til staðar í holi berkjunga og kallast það berkjungastífla (4). Þetta vefjafræðilega mynstur er ekki dæmigert fyrir ákveðinn sjúkdóm eða orsök heldur endurspeglar það ákveðna gerð af bólgusvari eftir lungnaskaða. Þessi mynd getur einnig sést sem hluti af vefjasvari í bráðu andnaðar heilkenni (acute respiratory distress syndrome) og í bólgusjúkdómum eins og æðabólgu (4).

Hægt að flokka trefjavefslungnabólgu eftir

### ENGLISH SUMMARY

Sveinsson ÓÁ, Ísaksson HJ, Guðmundsson G  
**Organising pneumonia in connection with Amiodarone treatment. Case reports and review**

Læknablaðið 2006; 92: 385-8

**Objective:** The objective of the study was to describe case reports of organising pneumonia in Iceland induced by the drug amiodarone.

**Material and methods:** Retrospective study where information was obtained from clinical charts from 1984-2003. Medical records, imaging studies and histopathology were re-evaluated.

**Results:** Described are three case reports of organising pneumonia associated with amiodarone use in two males and one female. Diagnostic methods and treatment are described and current literature is discussed.

**Conclusions:** It is important for physicians to be aware of lung changes that amiodarone can cause and the importance of monitoring these patients.

**Keywords:** lungs, organising pneumonia, drug side effects, amiodarone.

**Correspondance:** Gunnar Guðmundsson,  
[ggudmund@landspitali.is](mailto:ggudmund@landspitali.is)

því hvort orsök er þekkt eða óþekkt eins og sýnt er í töflu I. Trefjavefslungnabólga hefur einnig verið kölluð berkjungastífla með trefjavefslungnabólgu (bronchiolitis obliterans organising pneumonia, BOOP) en nýlega hefur verið mælt með því að nota frekar trefjavefslungnabólga og skipta henni í óþekktar (cryptogenic organising pneumonia) og þekktar orsakir (secondary organising pneumonia) (5). Ein af þekktum orsökum er lyfið amíóðarón sem hefur verið mikið notað við hjartsláttartruflunum. Tilgangur rannsóknarinnar var að lýsa klínískum einkennum, meðferð og afdrifum sjúklinga á Íslandi sem fengið hafa trefjavefslungnabólgu tengda notkun amíóðarón á tímabilinu 1984-2003.

### Efniviður og aðferðir

Um er að ræða aftursæja rannsókn sem náði yfir tímabilið 1984-2003. Fengin voru sjúkdómsgreiningarnúmer frá sjúkrahúsum, vefjafræðigreiningar frá rannsóknastofu í meinafræði og upplýsingar

<sup>1</sup>Lungnadeild Landspítala Fossvogi,

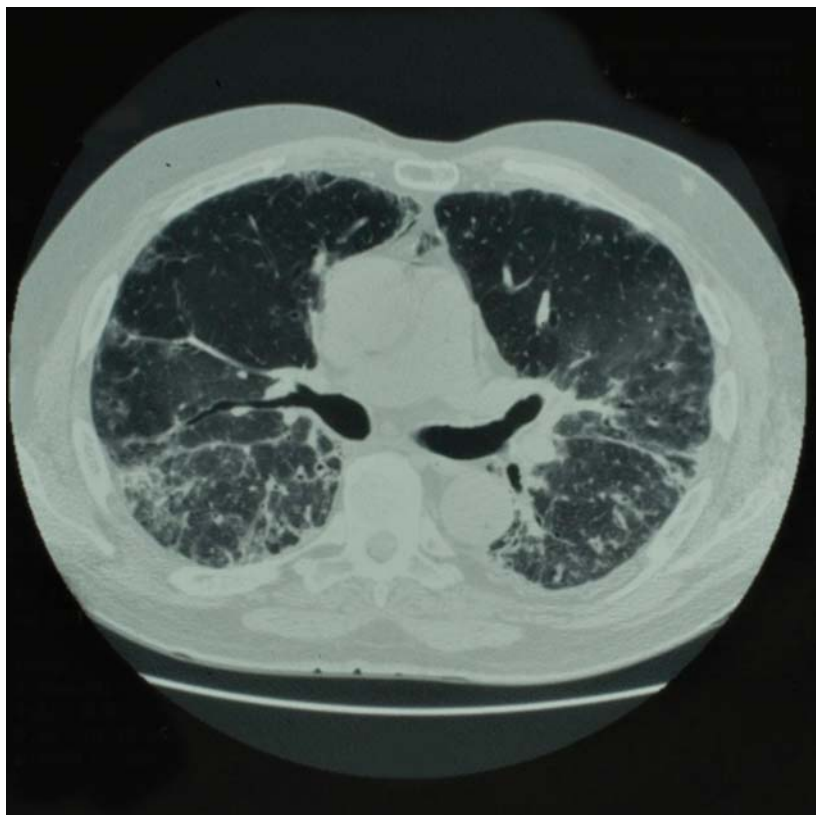<sup>2</sup>rannsóknastofu í meinafræði, Landspítala Hringbraut,

<sup>3</sup>rannsóknastofu í lyfja- og eiturefnafræði, lungnadeild HÍ.

Fyrirspurnir og bréfaskipti: Gunnar Guðmundsson, lungnadeild E-7 Landspítala Fossvogi, 108 Reykjavík. Sími 543-6876, fax 543-6568 [ggudmund@landspitali.is](mailto:ggudmund@landspitali.is)

**Lykilord:** lungu, trefjavefslungnabólga, auka-verkanir lyfja, amíóðarón.

Tafla 1. Flokkun trefjavefslungnaþólgu.	
Trefjavefslungnaþólga af óþekktri orsök	Áður kallað berkjungastífla með trefjavefslungnaþólgu (BOOP)
Trefjavefslungnaþólga af þekktri orsök	
Sýkingar	Bakteríur, dæmi: <i>Clamidia pneumoniae</i> , <i>Legionella</i> , <i>Mycoplasma</i> , <i>Streptococcus pneumoniae</i> og <i>Staphylococcus aureus</i> Veirur, dæmi: HIV, Influenza, Herpes Sveppir, dæmi: <i>Cryptococcus neoformans</i> Frumdýr, dæmi: <i>Plasmodium vivax</i>
Lyf	Dæmi: Amíóðarón, Nitrofurantoin, Búsúlfan og Bleómýcín
Geislun	Algengast vegna brjóstakrabbameins
Trefjavefslungnaþólga af óþekktri orsök við ákveðnar kringumstæður	
Bandvefssjúkdómar	Liðagigt, Sjögren heilkenni, fjölvöðvagigt
Æðabólgu	Wegeners hnúðager, <i>Polyarteritis nodosa</i>
Líffæraígræðslur	Lungnaígræðsla, beinmergsígræðsla
Meltingarfærasjúkdómar	Ristilbólga með sárum, Crohns sjúkdómur
Blóðsjúkdómar	Hvítblæði, mergfrumusjúkdómar
Lungnasjúkdómar	Heilkenni miðblaðsins, ásvelgíngslungnaþólga, berkjuskúlk, berkjusteinar, lungnatrefjun, lungnadrep
Annað	Skjaldkirtilsbólga, lifrabólga C, Sweet heilkenni



Mynd 1. Tölvusneiðmynd sem sýnir hélubreytingar (ground glass) og þéttingar í báðum lungum.

frá læknaþofum um sjúklinga sem greindir höfðu verið með trefjavefslungnaþólgu. Í rannsóknina voru eingöngu teknir sjúklingar sem höfðu vefjasýni til staðfestingar sjúkdómsgreiningu. Trefjavefslungnaþólga var talin vera orsökun af amíóðarón ef sjúklingur var að taka lyfið á sama tíma og sjúkdómurinn var greindur og ástand sjúklings batnaði við það að hætta gjöf lyfsins. Öll vefjasýni voru yfirfarin af meinafræðingi (HJÍ) og stuðst við alþjóðleg skilmerki til að ganga úr skugga um að trefjavefslungnaþólgu væri að ræða en ekki aðra sjúkdóma. Fengin voru leyfi frá Vísindasíðanefnd og Persónuvernd fyrir rannsókninni auk leyfa yfirlækna sjúkraþofnana.

### Niðurstöður

Á rannsóknatímanum greindust þrír sjúklingar með trefjavefslungnaþólgu sem talin var orsökun af amíóðarón.

### Sjúkratilfelli I

Um er að ræða tæplega sjötugan karlmann með langa sögu um gáttatif og meðferð með amíóðarón vegna þessa. Skammtar höfðu verið á bilinu 200-400 mg á dag í tvö ár. Hann leitaði til hjartalæknis með þriggja vikna sögu um þurran hósta, vaxandi mæði við áreynslu, nætursvita og almennt máttleysi. Matarlyst hafði verið lítil. Nokkra síðustu daga hafði fylgt hiti allt að 39°C. Var því hafin sýklalyfjameðferð með doxísýklíni. Taka amíóðaróns var stöðvuð. Maðurinn var húsamálari og hafði ekki verið að vinna með lökk eða lífræn leysiefni. Við skoðun var hann ekki bráðveikindalegur, hiti 38°C, blóðþrýstingur 125/70, púls 70/mín en súrefnismettun aðeins um 70%. Það heyrðust brakhljóð í botnum beggja lungna. Við hjartahlustun heyrðist S1 og S2 og það var ekki bjúgur á ganglumum.

Í fyrstu beindist grunur að sýkingu í lungum. Bakteríu-, veiru- og berklarannsóknir voru neikvæðar. Hvít blóðkorn við komu voru  $16 \times 10^9$  með vinstri hneigð. Sökk var 88 mm/klst. og C-reactive protein (CRP) 172 ng/ml. Blóðgös við komu sýndu pH 7.45,  $PCO_2$  33 mmHg og  $PO_2$  49 mmHg án súrefnisgjafar. Röntgenmynd af lungum sýndi áberandi millivefsþéttingar í báðum lungum. Tölvusneiðmynd sýndi miklar hélubreytingar (ground glass) eins og sýnt er á mynd 1. Hafin var meðferð með tveimur breiðvirkum sýklalyfjum í æð. Hann hélt áfram að hafa hita. Var því gerð berkjuspeglun með sýnatöku og þurfti hann að fara í öndunarvél vegna öndunarbílunar til að hægt væri að taka vefjasýni. Niðurstöður úr þeim sýndu að um trefjavefslungnaþólgu væri að ræða (mynd 2) og einnig sáust áhrif amíóðaróns á lungum með froðuátrimum (foamy macrophages) eins og



sýnt er á mynd 3. Það var því talið að hér væri um amíóðarón eitrun að ræða. Hafin var sterameðferð með 60 mg af prednisólón á dag og sýklalyfjagjöf hætt. Hann varð fljótt hitalaus en það tók nokkrar vikur fyrir öndunarbílun að ganga yfir. Maðurinn var meðhöndlaður með sterum í samtals 10 mánuði og engin endurkoma varð af sjúkdómnum.

### Sjúkratilfelli II

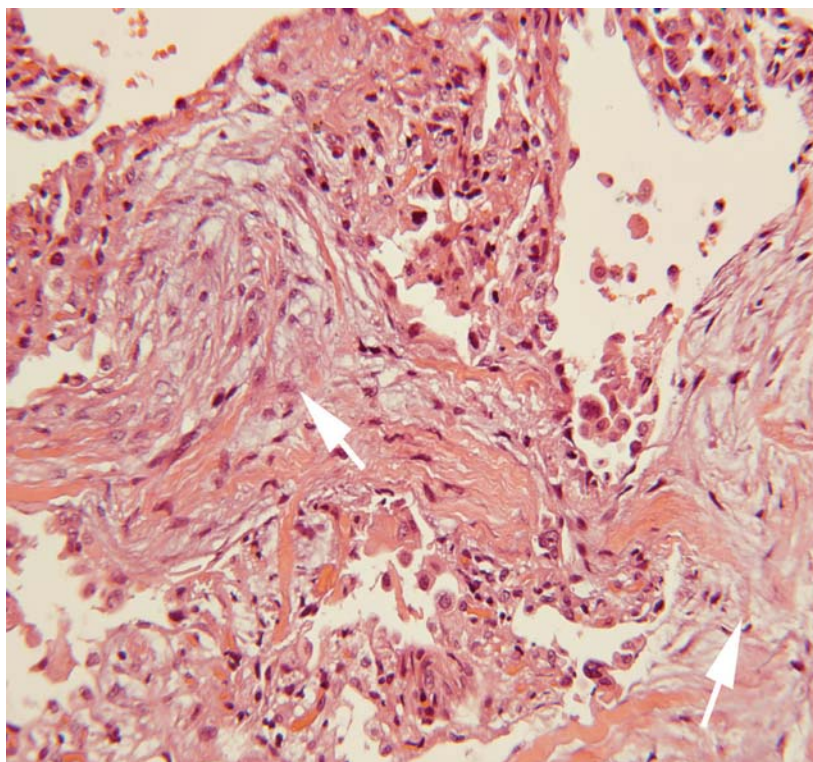
Um er að ræða áttæðan karlmann með mánaðarsögu um einkenni frá öndunarfærum. Einkenni voru tak fyrir brjósti vinstra megin, þyngsli við öndun og þurr hósti á nóttunni. Einnig hækkaður líkamshiti. Lungnahlustun leiddi í ljós brak beggja vegna í lungum. Maðurinn hafði fengið sýklalyf í tvígang sem hann hafði ekki svarað. Í heilsufars sögu kom fram að hann hafði sögu um kransæðasjúkdóm, ósæðarlokusjúkdóm, hjartabilun og háþrýsting. Hann hafði verið á amíóðarón vegna gáttatífs. Myndgreiningarrannsóknir sýndu dreifðar íferðir í báðum lungum. Gerð var berkjuspeglun og tekin sýni sem sýndu dæmigerðar trefjavefslungnabólgu breytingar og merki um amíóðarón áhrif. Inntaka lyfsins var stöðvuð og í kjölfarið var hafin meðferð með 40 mg prednisólón á dag. Varð hann fljótlega einkennalaus frá lungum og fékk hann stera í alls sex mánuði án endurkomu sjúkdóms.

### Sjúkratilfelli III

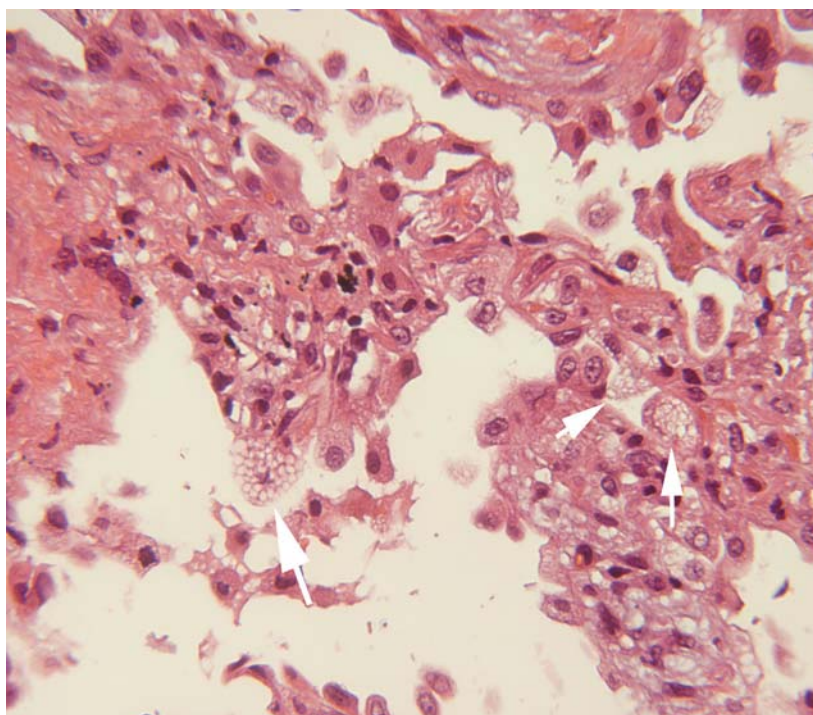
Um er að ræða 74 ára gamla konu með sögu um gáttatíf. Fyrir komu hafði sjúklingur verið með þrálátan hósta og gulgrænan uppgang og fundið fyrir vaxandi mæði við áreynslu. Myndgreiningarrannsóknir sýndu dreifðar íferðir í báðum lungum. Talin vera með lungabólgu og var sett á sýklalyf. Við það skánaði líðan hennar. Var með gáttatíf og var því meðhöndluð með amíóðarón. Ástand batnaði í tvær vikur en þá komu öndunarfæraeinkenni með öndunarbílun. Auknar íferðir sáust í lungum og með berkjuspeglun greindist trefjavefslungnabólga og merki um amíóðarón eitrun. Lyfjagjöf var hætt og sterameðferð hafin. Sjúklingur lést úr hjartasjúkdómi og lungnabólgu fjórum mánuðum síðar.

### Umræða

Farið var að nota amíóðarón við hjartsláttartruflunum á árunum uppúr 1980. Það var notað við sleglahraðtakti, sleglatífi og gáttatífi (6). Í fyrstu var lyfið notað í háum skömmtum, eða allt að 1600 mg á dag. Í framhaldinu var lýst fjöldamörgum sjúkratilfellum með ýmiskonar fylgikvillum frá lungum og læknum urðu ljósari hættur við notkun lyfsins. Þá var farið að nota lyfið í lægri skömmtum (100-400 mg). Við langtímanotkun safnast amíóðarón



**Mynd 2.** Vefjasýni frá lungum með trefjavefslungnabólgu. Örrar benda á lausgerðan bandvef.



og niðurbrotsefni þess, desmethylamíóðarón, upp í ýmsum vefjum, þar á meðal lungum. Tvö mólíkúl af jodi eru fyrir hvert mólíkúl af lyfinu eða niðurbrotsefninu og hefur það áhrif á niðurbrot fosfólípíða í lungum sem leiðir til uppsöfnunar þeirra þar. Amíóðarón og niðurbrotsefni þess eru lengi að hverfa úr lungum eftir að meðferð er hætt (6).

**Mynd 3.** Vefjasýni með froðuátrimum (örrar) í lungnablöðrum.

Amíóðarón getur valdið ýmiskonar sjúkdómsástandi í lungum. Talið er að um 0,1-1% þeirra sem nota lága skammta fái lungnabreytingar en allt að 50% þeirra sem nota háa skammta. Lungnasjúkdómur getur komið eftir nokkra daga notkun lyfsins en algengast er að sjúklingar hafi verið á lyfinu í 18-24 mánuði. Lýst hefur verið bráðum lungnaskaða, hægbráðum (subacute) millivefslungnasjúkdómi, trefjavefslungnabólgu, lungnaíferðum með eósínófiklum, lungnatrefjun og lungnahnúðum (7).

Einkenni sjúklinga með trefjavefslungnabólgu í tengslum við amíóðaróngjöf eru svipuð og annarra með trefjavefslungnabólgu. Oftast er um að ræða hósta, mæði, hitavellu og almennan slappleika (8).

Myndgreiningarrannsóknir þessara sjúklinga eru með mjög fjölbreytilegum niðurstöðum. Oft er um að ræða dreifðar millivefsbreytingar, stundum dreifðar eða afmarkaðar lungnablöðrubreytingar og stundum getur verið um staka hnúða að ræða. Oftast sjást mun meiri breytingar á tölvusneiðmyndum en koma fram á röntgenmyndum af lungum (9).

Almennt er ráðlegt að hætta gjöf lyfsins og meðhöndla sjúklinga með barksterum þegar trefjavefslungnabólga kemur í tengslum við amíóðaróngjöf. Hafa ber í huga að tímalengd barksterameðferðar þarf að vera nægilega löng til þess að ekki sé hætta á að lyfið sé enn til staðar í líkamanum og endurkoma eigi sér stað (7, 8). Einkenni og öndunarbílan geta verið lengi til staðar miðað við margar aðrar gerðir trefjavefslungnabólgu og skýrist það af löngum útskilnaðartíma lyfsins.

Það auðveldar greiningu á amíóðarón orsökunum lungnasjúkdómi ef til staðar eru myndgrein-

ingarrannsóknir af lungum og mælingar á lungna-starfsemi áður en meðferð er hafin og þær síðan endurteknar á meðan meðferð stendur. Fyrsta merki um byrjandi eitúráhrif er skerðing á loft-dreifiprófi með kolmónoxíði (6,7).

Mikilvægt er að muna eftir áhrifum amíóðaróns á lungu. Ef sjúklingar sem eru að taka það fá einkenni frá lungum er mikilvægt að rannsaka þá ítarlega og taka vefjasýni frá lungum. Hætta skal meðferðinni og þörf er á steragjöf.

#### Þakkir

Rannsóknin var styrkt af Vísindasjóði Landspítala, Vísindasjóði Félags íslenskra lungnalækna og Minningarsjóði Odds Ólafssonar. Höfundar þakka lungnalæknum fyrir aðgang að upplýsingum um sjúklingana í rannsókninni og Þórdísi Erlu Ágústsdóttur fyrir aðstoð við myndvinnslu.

#### Heimildir

1. Cordier JF. Organising pneumonia. *Thorax* 2000; 55: 318-28.
2. Cordier JF. Cryptogenic organizing pneumonia. *Clin Chest Med* 2004; 25: 727-38.
3. Epler GR. Bronchiolitis obliterans organizing pneumonia. *Arch Intern Med* 2001; 161: 158-64.
4. Colby TV. Pathologic aspects of bronchiolitis obliterans organizing pneumonia. *Chest* 1992; 102: 38-43.
5. American Thoracic Society/European Respiratory Society Classification of the idiopathic interstitial pneumonias: international multidisciplinary consensus. American Thoracic Society/European Respiratory Society. *Am J Respir Crit Care Med* 2002; 165: 277-304.
6. Camus P, Martin WJ 2nd, Rosenow EC 3rd. Amiodarone pulmonary toxicity. *Clin Chest Med* 2004; 25: 65-75.
7. Camus P, Bonniaud P, Fanton A, Camus C, Baudaun N, Foucher P. Drug-induced and iatrogenic infiltrative lung disease. *Clin Chest Med* 2002; 165: 277-304.
8. Camus P, Fanton A, Bonniaud P, Camus C, Foucher P. Interstitial lung disease induced by drugs and radiation. *Respiration* 2004; 71: 301-26.
9. Epler GR. Drug-induced bronchiolitis obliterans organizing pneumonia. *Clin Chest Med* 2004; 25: 89-94.