

Tilfelli mánaðarins: Rautt auga sem svarar ekki meðferð

Tilfelli

Elin Gunnlaugsdóttir¹
læknir

Ingibjörg Hilmarsdóttir²
sérfræðilæknir

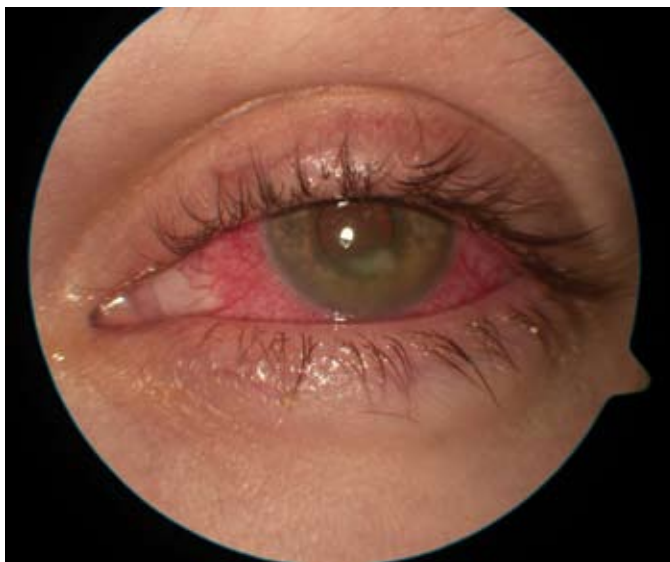
Eydís Ólafsdóttir¹
sérfræðilæknir

Lykilorð: Acanthamoeba, hornhimnusýking, rautt auga.

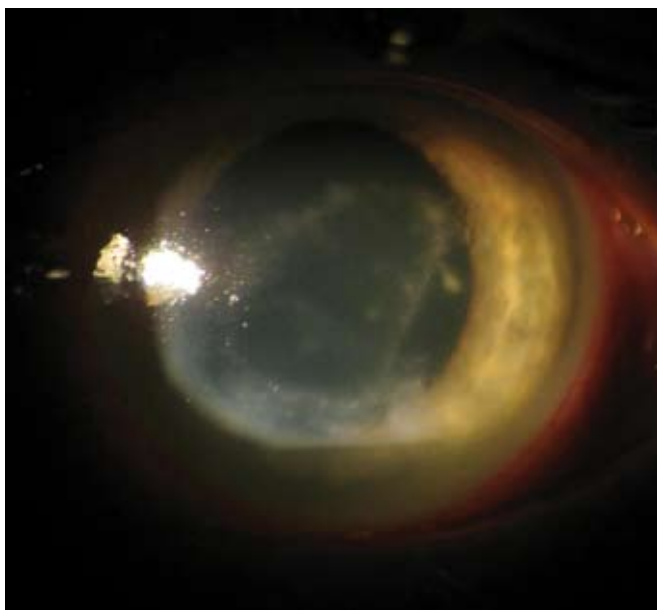
Rúmlega tvítugur, áður hraustur, karlmaður leitaði til heimilislæknis vegna verkja og roða í vinstra auga. Hann notaði augnlinsur að staðaldri. Hafin var meðferð með augndropum sem innihéldu hýdrókortisón, terramycín og polymyxín B, í vinstra auga. Tveimur vikum síðar voru engin merki um bata og leitaði hann því aftur lækni sem ávísaði augnsmyrslu með sýklalyfjum.

Einkenni létu ekki undan og var honum þá vísað til augnlæknis sem framkvæmdi nákvæma augnskoðun. Sáust þá hvítir blettir á hornhimnu (mynd 1) sem fór fjölgandi næstu vikuna og mynduðu hring á hornhimnunni (mynd 2).

Hvað kallast hvítu blettirnir á hornhimnunni? Hver er líklegasta greiningin? Hverjir eru áhættuþættir þessa sjúkdóms og besta meðferð?



Mynd 1. Sjúklingur hefur áberandi slímhúðarþrota og á hornhimnu við neðri brún ljósops sést stór hvítleitur blettur, íferð (infiltrate).



Mynd 2. Hornhimnuíferðum hefur fjölgað og mynda nú heilan hring.

¹Augndeild,
²sýklafræðideild
Landspítala.

Fyrirspurnir og bréfaskipti:
Elin Gunnlaugsdóttir

elingun@landspitali.is

Svar við tilfelli mánaðarins

Hér er um hornhimnubólgu (keratitis) að ræða og hvítu blettirnir á hornhimninni kallast íferðir (infiltrates) og innihalda hvít blóðkorn sem eru teikn um virka bólgu. Hornhimnubólga verður langoftast vegna sýkinga; bakteríu- og veirusýkingar eru algengastar, en amöbusýkingar sjást einnig.¹ Í þessu tilfelli var sýkingin af völdum *Acanthamoeba* sp. Þetta eru amöbur sem eru um 45 µm að stærð á hreyfanlegu fætlufurmuformi (trophozoite) og um 10-25 µm að stærð á þolhjúpformi (cyst). *Acanthamoeba* spp. finnast meðal annars í andrúmslofti, jarðvegi, ryki og vatni, og mótefni gegn þeim finnast í öndunarvegum flestra einstaklinga.¹ Þolhjúpurinn er harðgert form sem verndar amöbuna fyrir sýklalyfjum og sótthreinsiefnum, og gerir henni kleift að liggja í dvala þegar aðstæður verða óhagstæðar. Bæði formin finnast í sýktri hornhimnu þar sem amaban brýtur niður stoðvef og veldur krónískri bólgu,² eins og sást vel í þessu tilfelli.

Helstu áhættuþættir hornhimnusýkingar af völdum *Acanthamoeba* spp. eru tengdir notkun augnlinsa og oftast en ekki ófullnægjandi hreinlæti við handfjötun þeirra og langvarandi notkun, til dæmis að nóttu til. Óhreint og mengað vatn er einnig vel þekktur áhættuþáttur.³ Samkvæmt erlendum rannsóknum veldur amaban innan við 5% af hornhimnusýkingum en 85-88% þessara tilfella eru tengd notkun augnlinsa. Hjá 10-23% þessara sjúklinga er einnig til staðar bakteríu eða herpes simplex veirusýking í hornhimninni.² Þegar sjúkdómurinn er ekki tengdur notkun augnlinsa er yfirleitt saga um áverka á augað þar sem jarðvegur eða mengað vatn hefur borist í augað.^{2,4}

Einkenni hornhimnusýkingar lýsa sér oftast með ljósfælni, verk í auga og tárarennslí. Í þessu tilfelli var aðallega um að ræða verk en sjúklingurinn kvartaði einnig um roða og bólgu í auganu. Athyglisvert er að verkir með þessum sýkingum eru oft mun meiri en klínísk mynd gefur til kynna. Greining getur verið erfið og tefst oft um margar vikur eða jafnvel mánuði. Í þessu tilfelli tafðist rétt greining um fjórar vikur en mikilvægt er að hafa amöbuna í huga þegar hornhimnusýking finnst í einstaklingi sem notar augnlinsur.

Oftast vaknar grunur um amöbusýkingu við rauflampaskoðun á hornhimnu og smásjárskoðun á hornhimnuskafi. Greiningin er síðan staðfest með vefjameinafræðirannsókn eða ræktun í lausn sem inniheldur *Escherichia coli* og er dreypt á næringarlausan agar.⁵ Í tilfellinu sem hér er lýst ræktaðist *Acanthamoeba* sp. úr vefjaskafi sem var rannsakað á sýklafræðideild Landspítala. Á fyrsta mánuði sýkingar sjást oft litlar hvítar íferðir í hornhimnu eins og greinilegt var í þessu tilfelli. Íferðirnar sjást einnig meðfram taugum í stoðvef hornhimnunnar (perineural infiltrates) og skýrist af því að amöburnar raða sér meðfram taugunum. Ef sýkingin er ekki meðhöndluð stækka bólgublettirnir og renna saman í hring,² eins og sést vel á mynd 2.

Meðferð hornhimnusýkingar af völdum *Acanthamoeba* sp. felst í lyfjameðferð sem miðar að því að drepa fætlufurmu og brjóta niður þolhjúp hennar. Ekki eru skráð sérstök lyf við þessari sýkingu en tvö lyf hafa reynst best í klínískum rannsóknum, annars vegar bigúaníð 0,02% (polyhexamethylene biguanide) og klórhexidín 0,02%.² Mælt er með því að nota annað þessara lyfja í formi augndropa í sýkta augað á klukkustundar fresti fyrstu þrjá dagana, en þá er talið að þolhjúpur amöbunnar sé viðkvæmastur fyrir lyfjunum. Með þessu lyfi er yfirleitt gefið diamidine (til dæmis propamide isethionate 0,1%, Brolene®) sem eykur gegndræpi frumuhimnunnar. Flest þessi lyf eru mjög ertandi fyrir ysta lag hornhimnunnar og er því mælt með að minnka skammta eftir nokkurra daga meðferð. Algengt er að amöbusýkingar í hornhimnu séu meðhöndlaðar í rúmlega sex mánuði eða þar til augað hefur verið bólgulaust í samtals fjórar vikur.² Þegar bakteríu- eða veirusýking er einnig til staðar er mikilvægt að nota ekki steradropa í sýkta augað.

Horfur ráðast af því hversu svæsin sýkingin var í upphafi og hvort mikil töf hafi orðið á rétttri greiningu.⁶ Í breskri könnun voru rannsökuð 349 tilfelli og höfðu tveir af hverjum þremur fulla sjón við lok meðferðar. Þriðji hver sjúklingur hlaut skerðingu á sjón sem nemur 6/9-6/12 og 6% höfðu verri sjón en 6/18.² Sjón sjúklings okkar var við upphaf meðferðar verri en 6/18. Hann svaraði vel augndropameðferð og eftir átta vikna meðhöndlun með augndropum var sjónin komin upp í 6/9.

Ekki eru til rannsóknir á tíðni hornhimnusýkinga af völdum *Acanthamoeba* spp. hér á landi. Okkur er þó kunnugt um að minnsta kosti fjögur önnur tilfelli af Landspítala, en í þeim tífellum dróst rétt greining á langinn og þurfti að fjarlægja auga hjá tveimur sjúklingsanna.

Brýnt er að lækna séu vakandi fyrir lúmskum einkennum hornhimnusýkingar, einkum hjá þeim sem nota augnlinsur, og í vafatilfellum er rétt að leita ráða hjá augnlækni. Einnig er mikilvægt að brýna fyrir þeim sem nota augnlinsur að viðhafa gott hreinlæti og varast notkun þeirra að nóttu til.

1. Kanski JJ. Disorders of the cornea and sclera. In: Clinical ophthalmology, a systematic approach. 4th ed. Oxford: Butterworth and Heinemann, 2000: 94-151.
2. Dart JKG, Saw VPJ, Kilvinton S. *Acanthamoeba* keratitis: diagnosis and treatment update 2009. *Am J Ophthalmol* 2009; 148: 487-99.
3. Kilvington S, Gray T, Dart J, et al. *Acanthamoeba* keratitis: the role of domestic tap water contamination in the United Kingdom. *Invest Ophthalmol Vis Sci* 2004; 45: 165-9.
4. Johnston SP, Sriram R, Qvarnstrom Y, et al. Resistance of *Acanthamoeba* cysts to disinfection in multiple contact lens solutions. *J Clin Microbiol* 2009; 47: 2040-5.
5. Alsam S, Jeong SR, Sissons J, et al. *Escherichia coli* interactions with *Acanthamoeba*: a symbiosis with environmental and clinical implications. *J Med Microbiol* 2006; 55: 689-94.
6. Claerhout I, Goegebuer A, Van Den BC, et al. Delay in diagnosis and outcome of *acanthamoeba* keratitis. *Graefes Arch Clin Exp Ophthalmol* 2004; 242: 648-53.

Case of the month: A red eye that resisted conventional treatment

Gunnlaugsdóttir E, Hilmarsdóttir I, Olafsdóttir E.

Pakkir fær Tómas Guðbjartsson fyrir yfirlestur og ábendingar.